

*Лучевая диагностика*

Полость рта  
и челюстно-лицевая  
область

# *Diagnostic Imaging*

# Oral and Maxillofacial

SECOND EDITION

**Lisa J. Koenig, BChD, DDS, MS**

Associate Dean for Academic Affairs  
Professor, Oral Medicine and Oral Radiology  
Marquette University School of Dentistry  
Milwaukee, Wisconsin

**Dania Tamimi,  
BDS, DMSc**

Oral and Maxillofacial Radiology Consultant  
Private Practice  
Orlando, Florida  
Adjunct Assistant Professor  
Department of Comprehensive Dentistry  
University of Texas Health Science Center  
San Antonio, Texas

**C. Grace Petrikowski,  
DDS, MSc, FRCD(C)**

Oral and Maxillofacial Radiologist  
Huronix Maxillofacial Radiology  
Toronto, Ontario, Canada

**Susanne E. Perschbacher,  
DDS, MSc, FRCD(C)**

Assistant Professor  
Oral & Maxillofacial Radiology  
University of Toronto, Faculty of Dentistry  
Toronto, Ontario, Canada

**Axel Ruprecht, DDS, MScD,  
FRCD(C)**

Professor Emeritus of Oral  
and Maxillofacial Radiology  
Professor Emeritus of Radiology  
Professor Emeritus of Anatomy  
and Cell Biology  
The University of Iowa  
Adjunct Clinical Professor of Oral  
and Maxillofacial Radiology  
University of Florida  
Gainesville, Florida

**Byron W. Benson, DDS, MS**

Regents Professor and Vice Chair  
Department of Diagnostic Sciences  
Texas A&M University  
College of Dentistry  
Dallas, Texas

**David Hatcher, DDS, MSc**

Clinical Professor, Orofacial Sciences  
School of Dentistry  
University of California, San Francisco  
San Francisco, California  
Clinical Professor, School of Dentistry  
University of California, Los Angeles  
Los Angeles, California  
Adjunct Professor, School of Dentistry  
Department of Orthodontics  
University of the Pacific  
San Francisco, California  
Clinical Professor Volunteer, Department of  
Surgical & Radiological Sciences  
School of Veterinary Medicine  
University of California, Davis  
Davis, California  
Clinical Professor, School of Dentistry  
Roseman University of Health Sciences  
Henderson, Nevada  
Private Practice, Diagnostic Digital Imaging  
Sacramento, California

**Brad J. Potter, DDS, MS**

Professor and Director of Oral  
and Maxillofacial Radiology  
Department of Diagnostic  
and Biological Sciences  
University of Colorado  
School of Dental Medicine  
Aurora, Colorado

**H. Ric Harnsberger, MD**

R.C. Willey Chair in Neuroradiology  
Professor of Radiology and Otolaryngology  
University of Utah School of Medicine  
Salt Lake City, Utah

*Лучевая диагностика*

# Полость рта и челюстно-лицевая область

ПЕРЕВОД ВТОРОГО ИЗДАНИЯ

**Лиза Дж. Кениг**

**Дания Тамими, С. Грейс Петриковски, Сюзанна Е. Першбахер**

**Аксель Рупрехт, Дэвид Хэтчер, Брэд Дж. Поттер, Байрон У. Бенсон, Г. Рик Харнсбергер**

Перевод с английского

В.Н. Вишняков



Москва, 2021

УДК 616-073.75  
ББК 53.6+55.691.0+56.65+56.85  
К35

**Лучевая диагностика. Полость рта и челюстно-лицевая**  
К35 область / Кениг, Лиза Дж., Тамими Дания, Петриковски С.Грейс,  
Першбахер Сюзанна Е.; перев. с англ. – М.: Издательство  
Пан-филова, 2021. – 1004 с.  
ISBN 978-5-91839-117-4

Книга посвящена вопросам лучевой диагностики заболеваний полости рта, нижней и верхней челюстей, зубов, височно-нижнечелюстного сустава, верхнечелюстных пазух и полости носа, жевательного и околоушного пространств. Особое внимание уделено злокачественным опухолям, доброкачественным новообразованиям, воспалительным и дегенеративным заболеваниям, а также порокам развития. В издание включено более 3000 иллюстраций.

Книга предназначена для специалистов по лучевой диагностике, челюстно-лицевых хирургов и оториноларингологов.

УДК 616-073.75  
ББК 53.6+55.691.0+56.65+56.85

#### Предупреждение

Этот перевод выполнен ООО «Издательство Панфилова», которое несет за него полную ответственность. Практики и исследователи всегда должны полагаться на свои собственные опыт и знания в оценке и использовании любой информации, методов и результатов, описанных в этой книге. Из-за быстрых изменений в медицинской практике и науке необходима независимая проверка диагнозов и дозировок лекарственных средств. В рамках, определенных действующими законами Elsevier, авторы, редакторы или распространители не несут ответственности за перевод, а также за любые повреждения и/или ущерб, нанесенный людям или собственности в результате небрежности или иных обстоятельств, или из-за применения или действия любых идей, инструкций или описаний процедур и продуктов, содержащихся в материале этого издания.

Каждый раздел данной книги защищен авторскими правами. Любое ее использование вне положений закона об авторском праве при отсутствии письменного согласия издательства недопустимо и наказуемо. Ни одна из частей данной книги не может быть воспроизведена в какой-либо форме без письменного разрешения издательства.

This edition of *Diagnostic Imaging: Oral and Maxillofacial 2nd edition* by Lisa J. Koenig, Dania Tamimi, C. Grace Petrikowski and Susanne E. Perschbacher is published by arrangement with Elsevier Inc.

Это издание *Diagnostic Imaging: Oral and Maxillofacial 2nd edition* by Lisa J. Koenig, Dania Tamimi, C. Grace Petrikowski and Susanne E. Perschbacher публикуется на русском языке по соглашению с Elsevier Inc.

Copyright © 2017 by Elsevier. All rights reserved.  
ISBN 978-0-323-47782-6

ISBN 978-5-91839-117-4

© 2021 Перевод на русский язык, подготовка  
оригинал-макета, верстка, оформление  
ООО «Издательство Панфилова»

# Предисловие



Мы с большой гордостью представляем вам второе издание из серии *Diagnostic Imaging*, посвященное лучевой диагностике заболеваний полости рта и челюстно-лицевой области. Как и первое издание, книга делится на три части: «Анатомия», «Диагностика» и «Дифференциальная диагностика». В часть «Анатомия» была добавлена глава о задних отделах основания черепа, что отражает растущую потребность рентгенологов, исследующих полость рта и челюстно-лицевую область, в интерпретации больших полей обзора. В связи с этим в диагностическую часть включены 18 новых глав, посвященных наиболее распространенным заболеваниям шейного отдела позвоночника. Также были расширены главы, посвященные оценке ВНЧС и дыхательных путей. Часть «Диагностика» теперь включает в себя более 200 глав.

Во второе издание также вошли новые рисунки наших профессиональных иллюстраторов, прекрасно отражающие анатомические и диагностические детали и призванные интенсифицировать накопление диагностического опыта. Каждую главу коснулось тщательное обновление литературных ссылок и диагностических изображений там, где возникла такая необходимость.

Мы надеемся, что второе издание, как и первое, понравится и начинающим, и опытным специалистам, в том числе оториноларингологам, челюстно-лицевым хирургам и онкологам. Для специалистов по лучевой диагностике эта книга, несомненно, также послужит ценным дополнением к третьему изданию руководства «Лучевая диагностика. Голова и шея».

**Lisa J. Koenig, BChD, DDS, MS**

Associate Dean for Academic Affairs  
Professor, Oral Medicine and Oral Radiology  
Marquette University School of Dentistry  
Milwaukee, Wisconsin

# Благодарности

## Редакторы текста

Arthur G. Gelsinger, MA  
Nina I. Bennett, BA  
Terry W. Ferrell, MS  
Karen E. Concannon, MA, PhD  
Matt W. Hoecherl, BS  
Megg Morin, BA

## Редакторы иллюстраций

Jeffrey J. Marmorstone, BS  
Lisa A. M. Steadman, BS

## Иллюстрации

Lane R. Bennion, MS  
Richard Coombs, MS  
Laura C. Wissler, MA

## Художественное руководство и дизайн

Tom M. Olson, BA  
Laura C. Wissler, MA

## Ведущий редактор

Lisa A. Gervais, BS

## Координаторы проекта

Rebecca L. Bluth, BA  
Angela M. G. Terry, BA  
Emily C. Fassett, BA

# Соавторы

**Barton F. Branstetter, IV, MD, FACR**

**Rebecca S. Cornelius, MD, FACR**

**Julia Crim, MD**

**H. Christian Davidson, MD**

**Joanne Ethier, DMD, MBA, MS**

**Bronwyn E. Hamilton, MD**

**Patricia A. Hudgins, MD, FACR**

**Richard W. Katzberg, MD**

**Bernadette L. Koch, MD**

**Nicholas A. Koontz, MD**

**Luke N. Ledbetter, MD**

**Daniel E. Meltzer, MD**

**Michelle A. Michel, MD**

**Kevin R. Moore, MD**

**Kristine M. Mosier, DMD, PhD**

**Cheryl A. Petersilge, MD, MBA**

**Caroline D. Robson, MBChB**

**Jeffrey S. Ross, MD**

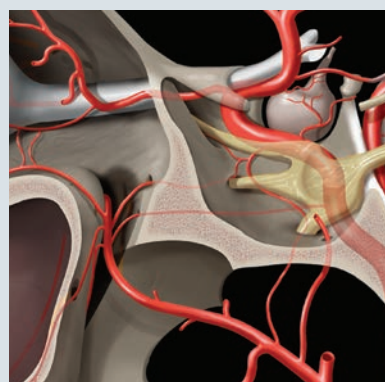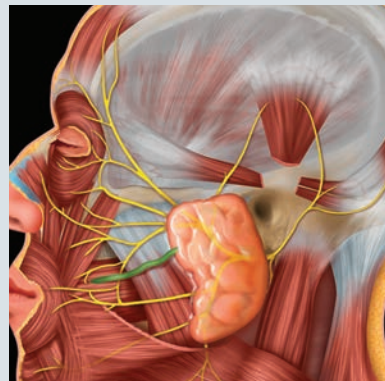
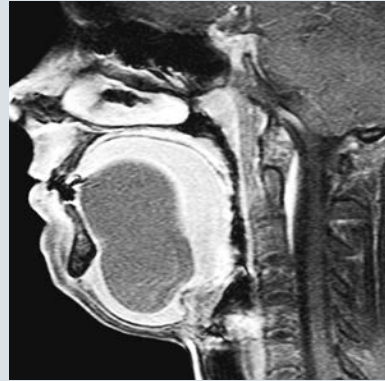
**Lubdha M. Shah, MD**

**Deborah R. Shatzkes, MD**

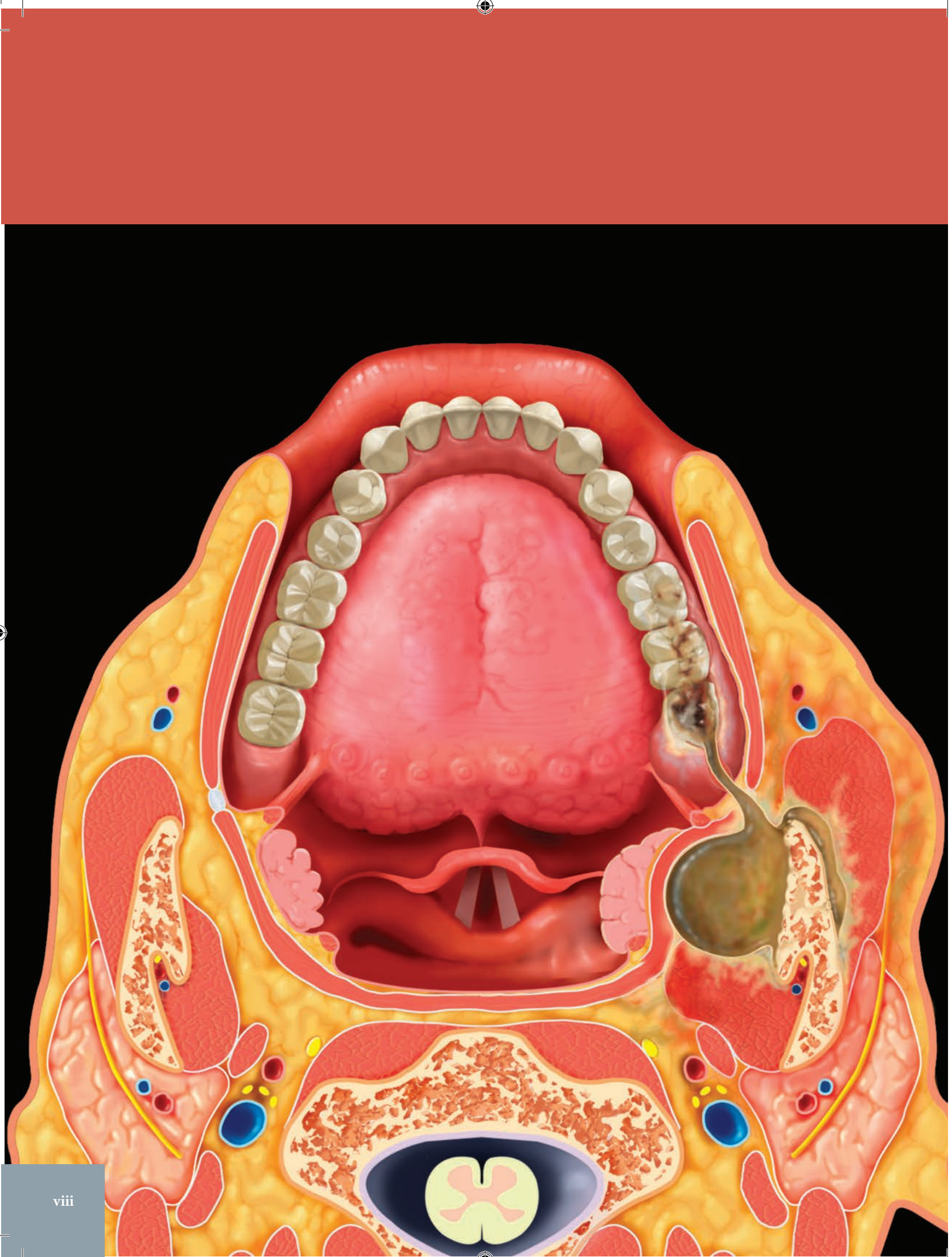
**Hilda E. Stambuk, MD**

**Margot L. Van Dis, DDS, MS**

**Richard H. Wiggins, III, MD, CIIP, FSIIM**









# Краткое содержание

## ТОМ 1

### Часть I: Анатомия

РАЗДЕЛ 1: Полость рта

РАЗДЕЛ 2: Нос и околоносовые пазухи

РАЗДЕЛ 3: Височная кость

РАЗДЕЛ 4: Основание черепа

РАЗДЕЛ 5: Черепно-мозговые нервы

РАЗДЕЛ 6: Шейный отдел позвоночника

РАЗДЕЛ 7: Надподъязычная область шеи

### Часть II: Диагностика

РАЗДЕЛ 1: Зубы

РАЗДЕЛ 2: Полость рта

РАЗДЕЛ 3: Нижняя и верхняя челюсти

## ТОМ 2

### Часть II: Диагностика (продолжение)

РАЗДЕЛ 4: Височно-нижнечелюстной сустав

РАЗДЕЛ 5: Верхнечелюстные пазухи и полость носа

РАЗДЕЛ 6: Жевательное пространство

РАЗДЕЛ 7: Околоушное пространство

РАЗДЕЛ 8: Шейный отдел позвоночника

### Часть III: Дифференциальная диагностика

РАЗДЕЛ 1: Зубы

РАЗДЕЛ 2: Нижняя и верхняя челюсти

РАЗДЕЛ 3: Полость рта

РАЗДЕЛ 4: Височно-нижнечелюстной сустав

РАЗДЕЛ 5: Верхнечелюстные пазухи и полость носа

# СОДЕРЖАНИЕ

## ТОМ 1

### Часть I: Анатомия

#### РАЗДЕЛ 1: ПОЛОСТЬ РТА

<b>Зубы</b>	<b>4</b>
<i>Dania Tamimi, BDS, DMSc</i>	
<b>Материалы для восстановления зубов</b>	<b>14</b>
<i>Dania Tamimi, BDS, DMSc</i>	
<b>Верхняя челюсть</b>	<b>22</b>
<i>Dania Tamimi, BDS, DMSc</i>	
<b>Нижняя челюсть</b>	<b>30</b>
<i>Dania Tamimi, BDS, DMSc</i>	
<b>Язык</b>	<b>36</b>
<i>H. Ric Harnsberger, MD</i>	
<b>Позадимоларный треугольник</b>	<b>40</b>
<i>H. Ric Harnsberger, MD</i>	
<b>Подъязычное пространство</b>	<b>44</b>
<i>H. Ric Harnsberger, MD</i>	
<b>Поднижнечелюстное пространство</b>	<b>48</b>
<i>H. Ric Harnsberger, MD</i>	
<b>Слизистая оболочка полости рта</b>	<b>52</b>
<i>H. Ric Harnsberger, MD</i>	

#### РАЗДЕЛ 2: НОС И ОКОЛОНОСОВЫЕ ПАЗУХИ

<b>Нос и околоносовые пазухи: обзор</b>	<b>56</b>
<i>Susanne E. Perschbacher, DDS, MSc, FRCD(C)</i>	
<b>Остиомеатальный комплекс</b>	<b>72</b>
<i>H. Ric Harnsberger, MD</i>	
<b>Крылонебная ямка</b>	<b>76</b>
<i>H. Ric Harnsberger, MD</i>	

#### РАЗДЕЛ 3: ВИСОЧНАЯ КОСТЬ

<b>Височно-нижнечелюстной сустав</b>	<b>82</b>
<i>Susanne E. Perschbacher, DDS, MSc, FRCD(C)</i>	
<b>Наружное, среднее, внутреннее ухо</b>	<b>90</b>
<i>H. Ric Harnsberger, MD</i>	

#### РАЗДЕЛ 4: ОСНОВАНИЕ ЧЕРЕПА

<b>Передний отдел основания черепа</b>	<b>98</b>
<i>H. Ric Harnsberger, MD</i>	
<b>Центральный отдел основания черепа</b>	<b>104</b>
<i>H. Ric Harnsberger, MD</i>	

<b>Задний отдел основания черепа</b>	<b>110</b>
<i>H. Ric Harnsberger, MD</i>	

<b>Шиловидный отросток и шилоподъязычная связка</b>	<b>118</b>
<i>Susanne E. Perschbacher, DDS, MSc, FRCD(C)</i>	

#### РАЗДЕЛ 5: ЧЕРЕПНО-МОЗГОВЫЕ НЕРВЫ

<b>V пара черепно-мозговых нервов</b>	<b>124</b>
<i>H. Ric Harnsberger, MD и Susanne E. Perschbacher, DDS, MSc, FRCD(C)</i>	
<b>VII пара черепно-мозговых нервов</b>	<b>138</b>
<i>H. Ric Harnsberger, MD и Susanne E. Perschbacher, DDS, MSc, FRCD(C)</i>	

#### РАЗДЕЛ 6: ШЕЙНЫЙ ОТДЕЛ ПОЗВОНОЧНИКА

<b>Краниовертебральный переход</b>	<b>150</b>
<i>H. Ric Harnsberger, MD</i>	

#### РАЗДЕЛ 7: НАДПОДЪЯЗЫЧНАЯ ОБЛАСТЬ ШЕИ

<b>Надподъязычная область шеи: обзор</b>	<b>162</b>
<i>H. Ric Harnsberger, MD</i>	
<b>Окологлоточное пространство</b>	<b>168</b>
<i>H. Ric Harnsberger, MD</i>	
<b>Носоглотка и ротоглотка</b>	<b>172</b>
<i>H. Ric Harnsberger, MD и Susanne E. Perschbacher, DDS, MSc, FRCD(C)</i>	
<b>Жевательное пространство</b>	<b>180</b>
<i>H. Ric Harnsberger, MD</i>	
<b>Паротидное пространство</b>	<b>184</b>
<i>H. Ric Harnsberger, MD</i>	
<b>Сонное пространство</b>	<b>188</b>
<i>H. Ric Harnsberger, MD</i>	
<b>Заглоточное пространство</b>	<b>192</b>
<i>H. Ric Harnsberger, MD</i>	
<b>Паравертебральное пространство</b>	<b>196</b>
<i>H. Ric Harnsberger, MD</i>	
<b>Лимфатические узлы</b>	<b>200</b>
<i>H. Ric Harnsberger, MD</i>	
<b>Наружные и внутренние сонные артерии</b>	<b>204</b>
<i>Lisa J. Koenig, BChD, DDS, MS</i>	

# СОДЕРЖАНИЕ

## Часть II: Диагностика

### РАЗДЕЛ 1: ЗУБЫ

#### ВРОЖДЕННЫЕ ИЗМЕНЕНИЯ РАЗМЕРА И ФОРМЫ ЗУБОВ

<b>Гиподонтия</b>	<b>212</b>
<i>Brad J. Potter, DDS, MS и Margot L. Van Dis, DDS, MS</i>	
<b>Гипердонтия</b>	<b>214</b>
<i>Brad J. Potter, DDS, MS и Margot L. Van Dis, DDS, MS</i>	
<b>Макродонтия, геминация, слияние</b>	<b>216</b>
<i>Brad J. Potter, DDS, MS и Margot L. Van Dis, DDS, MS</i>	
<b>Микродонтия</b>	<b>218</b>
<i>Brad J. Potter, DDS, MS и Margot L. Van Dis, DDS, MS</i>	
<b>Конкресценция</b>	<b>219</b>
<i>Brad J. Potter, DDS, MS и Margot L. Van Dis, DDS, MS</i>	
<b>Когтевидный бугорок</b>	<b>220</b>
<i>Brad J. Potter, DDS, MS и Margot L. Van Dis, DDS, MS</i>	
<b>Инвагинция зубов</b>	<b>221</b>
<i>Brad J. Potter, DDS, MS и Margot L. Van Dis, DDS, MS</i>	
<b>Эмалевые жемчужины</b>	<b>222</b>
<i>Brad J. Potter, DDS, MS и Margot L. Van Dis, DDS, MS</i>	
<b>Тауродонтизм</b>	<b>223</b>
<i>Brad J. Potter, DDS, MS и Margot L. Van Dis, DDS, MS</i>	
<b>Дилацерация</b>	<b>224</b>
<i>Brad J. Potter, DDS, MS и Margot L. Van Dis, DDS, MS</i>	
<b>Сверхкомплетные корни</b>	<b>225</b>
<i>Brad J. Potter, DDS, MS и Margot L. Van Dis, DDS, MS</i>	

#### ВРОЖДЕННЫЕ ИЗМЕНЕНИЯ СТРУКТУРЫ ЗУБОВ

<b>Несовершенный амелогенез</b>	<b>226</b>
<i>Brad J. Potter, DDS, MS и Margot L. Van Dis, DDS, MS</i>	
<b>Несовершенный дентиногенез</b>	<b>230</b>
<i>Brad J. Potter, DDS, MS и Margot L. Van Dis, DDS, MS</i>	
<b>Дисплазия дентина</b>	<b>232</b>
<i>Brad J. Potter, DDS, MS и Margot L. Van Dis, DDS, MS</i>	
<b>Регионарная одонтодисплазия</b>	<b>233</b>
<i>Brad J. Potter, DDS, MS и Margot L. Van Dis, DDS, MS</i>	
<b>Сегментарная верхнечелюстная одонтодисплазия</b>	<b>234</b>
<i>Lisa J. Koenig, BChD, DDS, MS</i>	

#### ПРИБРЕТЕННЫЕ ИЗМЕНЕНИЯ ЗУБОВ И ПОДДЕРЖИВАЮЩИХ СТРУКТУР

<b>Стирание (аттриция)</b>	<b>236</b>
<i>Dania Tamimi, BDS, DMSc</i>	
<b>Сошлифовывание (абразия)</b>	<b>238</b>
<i>Dania Tamimi, BDS, DMSc</i>	
<b>Эрозия</b>	<b>239</b>
<i>Dania Tamimi, BDS, DMSc</i>	
<b>Абфракция</b>	<b>240</b>
<i>Dania Tamimi, BDS, DMSc</i>	
<b>Дисплазия Тернера</b>	<b>241</b>
<i>Dania Tamimi, BDS, DMSc</i>	

<b>Внутренняя и наружная резорбция</b>	<b>242</b>
<i>Dania Tamimi, BDS, DMSc</i>	

<b>Гиперцементоз</b>	<b>248</b>
<i>Dania Tamimi, BDS, DMSc</i>	

#### ТРАВМА

<b>Контузия</b>	<b>249</b>
<i>Dania Tamimi, BDS, DMSc</i>	
<b>Вывих</b>	<b>250</b>
<i>Dania Tamimi, BDS, DMSc</i>	
<b>Переломы зубов и альвеолярного отростка</b>	<b>254</b>
<i>Dania Tamimi, BDS, DMSc</i>	

#### ИНФЕКЦИЯ/ВОСПАЛЕНИЕ

<b>Кариес зубов</b>	<b>260</b>
<i>Dania Tamimi, BDS, DMSc</i>	
<b>Периапикальный рарефицирующий остеоит</b>	<b>264</b>
<i>Dania Tamimi, BDS, DMSc</i>	
<b>Периапикальный склерозирующий остеоит</b>	<b>268</b>
<i>Dania Tamimi, BDS, DMSc</i>	
<b>Заболевание периодонта</b>	<b>270</b>
<i>Dania Tamimi, BDS, DMSc</i>	

#### РАЗНОЕ

<b>Проводник зуба</b>	<b>276</b>
<i>Lisa J. Koenig, BChD, DDS, MS</i>	

### РАЗДЕЛ 2: ПОЛОСТЬ РТА

#### ВРОЖДЕННЫЕ/ГЕНЕТИЧЕСКИЕ ЗАБОЛЕВАНИЯ

<b>Добавочная слюнная железа в поднижнечелюстном пространстве</b>	<b>280</b>
<i>Daniel E. Meltzer, MD</i>	
<b>Язычная щитовидная железа</b>	<b>282</b>
<i>Deborah R. Shatzkes, MD</i>	
<b>Дермоид и эпидермоид</b>	<b>284</b>
<i>Bernadette L. Koch, MD</i>	
<b>Аплазия–гипоплазия поднижнечелюстной железы</b>	<b>288</b>
<i>Byron W. Benson, DDS, MS</i>	
<b>Дупликационная киста головной зародышевой кишки в языке</b>	<b>290</b>
<i>Byron W. Benson, DDS, MS</i>	

#### ИНФЕКЦИЯ

<b>Инфекции мягких тканей полости рта</b>	<b>292</b>
<i>Byron W. Benson, DDS, MS и Richard H. Wiggins, III, MD, CIIP, FSIIM</i>	

#### ВОСПАЛЕНИЕ

<b>Ранула</b>	<b>296</b>
<i>Richard H. Wiggins, III, MD, CIIP, FSIIM</i>	
<b>Поднижнечелюстной сиаладенит</b>	<b>300</b>
<i>Richard H. Wiggins, III, MD, CIIP, FSIIM</i>	

# СОДЕРЖАНИЕ

<b>Сиалоцеле полости рта</b>	<b>302</b>
<i>Richard H. Wiggins, III, MD, CIIP, FSIIM</i>	

<b>Мукоцеле поднижнечелюстной железы</b>	<b>304</b>
<i>Byron W. Benson, DDS, MS</i>	

## ДОБРОКАЧЕСТВЕННЫЕ НОВООБРАЗОВАНИЯ

<b>Доброкачественная смешанная опухоль подъязычной железы</b>	<b>306</b>
<i>Byron W. Benson, DDS, MS</i>	

<b>Доброкачественная смешанная опухоль поднижнечелюстной железы</b>	<b>308</b>
<i>Richard H. Wiggins, III, MD, CIIP, FSIIM</i>	

<b>Доброкачественная смешанная опухоль неба</b>	<b>310</b>
<i>Byron W. Benson, DDS, MS и Richard H. Wiggins, III, MD, CIIP, FSIIM</i>	

## ЗЛОКАЧЕСТВЕННЫЕ НОВООБРАЗОВАНИЯ

<b>Злокачественная опухоль малой слюнной железы полости рта</b>	<b>312</b>
<i>Bronwyn E. Hamilton, MD</i>	

<b>Рак подъязычной железы</b>	<b>314</b>
<i>Hilda E. Stambuk, MD</i>	

<b>Рак поднижнечелюстной железы</b>	<b>316</b>
<i>Hilda E. Stambuk, MD</i>	

<b>Нодальная неходжкинская лимфома поднижнечелюстного пространства</b>	<b>318</b>
<i>Bronwyn E. Hamilton, MD</i>	

<b>Плоскоклеточный рак орального сегмента языка</b>	<b>320</b>
<i>Nicholas A. Koontz, MD</i>	

<b>Плоскоклеточный рак дна полости рта</b>	<b>324</b>
<i>Nicholas A. Koontz, MD</i>	

<b>Плоскоклеточный рак десны</b>	<b>326</b>
<i>C. Grace Petrikowski, DDS, MSc, FRCD(C)</i>	

<b>Плоскоклеточный рак позадиомолярного треугольника</b>	<b>328</b>
<i>Nicholas A. Koontz, MD</i>	

<b>Плоскоклеточный рак лимфоузлов поднижнечелюстного пространства</b>	<b>330</b>
<i>Bronwyn E. Hamilton, MD</i>	

<b>Плоскоклеточный рак слизистой оболочки щеки</b>	<b>332</b>
<i>Nicholas A. Koontz, MD</i>	

<b>Плоскоклеточный рак твердого неба</b>	<b>334</b>
<i>Nicholas A. Koontz, MD</i>	

## РАЗНЫЕ/ИДИОПАТИЧЕСКИЕ ЗАБОЛЕВАНИЯ

<b>Двигательная денервация ЧМН XII</b>	<b>336</b>
<i>Richard H. Wiggins, III, MD, CIIP, FSIIM</i>	

<b>Поднижнечелюстные сиалоциты</b>	<b>338</b>
<i>Byron W. Benson, DDS, MS</i>	

## РАЗДЕЛ 3: НИЖНЯЯ И ВЕРХНЯЯ ЧЕЛЮСТИ

### ВАРИАНТЫ НОРМЫ

<b>Щечные и небные экзостозы</b>	<b>342</b>
<i>Lisa J. Koenig, BChD, DDS, MS</i>	

<b>Нижнечелюстной валик</b>	<b>344</b>
<i>Lisa J. Koenig, BChD, DDS, MS</i>	

<b>Небный валик</b>	<b>346</b>
<i>Lisa J. Koenig, BChD, DDS, MS</i>	

<b>Добавочный нижнечелюстной канал</b>	<b>348</b>
<i>Lisa J. Koenig, BChD, DDS, MS</i>	

<b>Дефект нижней челюсти в области слюнной железы (Стафне)</b>	<b>350</b>
<i>Lisa J. Koenig, BChD, DDS, MS</i>	

<b>Идиопатический остеосклероз нижней/верхней челюсти</b>	<b>354</b>
<i>Lisa J. Koenig, BChD, DDS, MS</i>	

### ВРОЖДЕННЫЕ/ГЕНЕТИЧЕСКИЕ ЗАБОЛЕВАНИЯ

<b>Расщелины</b>	<b>356</b>
<i>Brad J. Potter, DDS, MS и Margot L. Van Dis, DDS, MS</i>	

<b>Херувизм</b>	<b>358</b>
<i>C. Grace Petrikowski, DDS, MSc, FRCD(C)</i>	

<b>Синдром базальноклеточного невуса</b>	<b>362</b>
<i>Susanne E. Perschbacher, DDS, MSc, FRCD(C)</i>	

<b>Ключично-черепазная дисплазия</b>	<b>364</b>
<i>Brad J. Potter, DDS, MS и Margot L. Van Dis, DDS, MS</i>	

<b>Последовательность Пьера Робена</b>	<b>366</b>
<i>Caroline D. Robson, MBChB и Dania Tamimi, BDS, DMSc</i>	

<b>Синдром Тричера Коллинза</b>	<b>368</b>
<i>Brad J. Potter, DDS, MS, Margot L. Van Dis, DDS, MS, и Caroline D. Robson, MBChB</i>	

### ТРАВМА

<b>Перелом нижней челюсти</b>	<b>370</b>
<i>Byron W. Benson, DDS, MS и Michelle A. Michel, MD</i>	

<b>Перелом назоэтмоидального комплекса</b>	<b>374</b>
<i>Byron W. Benson, DDS, MS и Michelle A. Michel, MD</i>	

<b>Переломы костей среднего отдела лица</b>	<b>376</b>
<i>Byron W. Benson, DDS, MS и Michelle A. Michel, MD</i>	

<b>Перелом скуло-верхнечелюстного комплекса</b>	<b>378</b>
<i>Byron W. Benson, DDS, MS и Michelle A. Michel, MD</i>	

<b>Трансфациальный перелом (Ле Фор)</b>	<b>380</b>
<i>Byron W. Benson, DDS, MS и Kristine M. Mosier, DMD, PhD</i>	

### ИНФЕКЦИЯ/ВОСПАЛЕНИЕ

<b>Остеомиелит нижней/верхней челюсти</b>	<b>384</b>
<i>Susanne E. Perschbacher, DDS, MSc, FRCD(C)</i>	

<b>Остеорадионекроз нижней/верхней челюсти</b>	<b>388</b>
<i>Susanne E. Perschbacher, DDS, MSc, FRCD(C)</i>	

<b>Остеонекроз нижней/верхней челюсти</b>	<b>392</b>
<i>Susanne E. Perschbacher, DDS, MSc, FRCD(C)</i>	

# СОДЕРЖАНИЕ

## ОДОНТОГЕННЫЕ КИСТЫ

<b>Зубная киста</b>	<b>396</b>
<i>Lisa J. Koenig, BChD, DDS, MS</i>	
<b>Одонтогенная кератокиста</b>	<b>400</b>
<i>Susanne E. Perschbacher, DDS, MSc, FRCD(C)</i>	
<b>Боковая периодонтальная киста</b>	<b>404</b>
<i>Lisa J. Koenig, BChD, DDS, MS</i>	
<b>Резидуальная киста</b>	<b>406</b>
<i>Lisa J. Koenig, BChD, DDS, MS</i>	
<b>Щечная бифуркационная киста</b>	<b>408</b>
<i>Lisa J. Koenig, BChD, DDS, MS</i>	
<b>Кальцифицирующая одонтогенная киста</b>	<b>412</b>
<i>Lisa J. Koenig, BChD, DDS, MS</i>	

## НЕОДОНТОГЕННЫЕ КИСТЫ

<b>Аневризматическая костная киста нижней/верхней челюсти</b>	<b>414</b>
<i>Lisa J. Koenig, BChD, DDS, MS</i>	
<b>Киста носонебного протока</b>	<b>418</b>
<i>Lisa J. Koenig, BChD, DDS, MS</i>	
<b>Носогубная киста</b>	<b>422</b>
<i>Lisa J. Koenig, BChD, DDS, MS и Kristine M. Mosier, DMD, PhD</i>	
<b>Простая (травматическая) костная киста нижней/верхней челюсти</b>	<b>424</b>
<i>Lisa J. Koenig, BChD, DDS, MS</i>	

## ФИБРОЗНО-КОСТНЫЕ ПОРАЖЕНИЯ

<b>Периапикальная костная дисплазия</b>	<b>428</b>
<i>C. Grace Petrikowski, DDS, MSc, FRCD(C)</i>	
<b>Цветущая костная дисплазия</b>	<b>432</b>
<i>C. Grace Petrikowski, DDS, MSc, FRCD(C)</i>	
<b>Оссифицирующая фиброма</b>	<b>436</b>
<i>C. Grace Petrikowski, DDS, MSc, FRCD(C)</i>	
<b>Фиброзная дисплазия</b>	<b>440</b>
<i>C. Grace Petrikowski, DDS, MSc, FRCD(C) и Dania Tamimi, BDS, DMSc</i>	

## МЕТАБОЛИЧЕСКИЕ/СИСТЕМНЫЕ ЗАБОЛЕВАНИЯ

<b>Болезнь Педжета</b>	<b>446</b>
<i>C. Grace Petrikowski, DDS, MSc, FRCD(C)</i>	

## ОДОНТОГЕННЫЕ ДОБРОКАЧЕСТВЕННЫЕ НОВООБРАЗОВАНИЯ

<b>Одонтома</b>	<b>450</b>
<i>Dania Tamimi, BDS, DMSc</i>	
<b>Аденоматоидная одонтогенная опухоль</b>	<b>454</b>
<i>Dania Tamimi, BDS, DMSc</i>	
<b>Амелобластома</b>	<b>456</b>
<i>Susanne E. Perschbacher, DDS, MSc, FRCD(C)</i>	
<b>Амелобластическая фиброма</b>	<b>460</b>
<i>Lisa J. Koenig, BChD, DDS, MS</i>	

<b>Амелобластическая фиброодонтома</b>	<b>464</b>
<i>Dania Tamimi, BDS, DMSc</i>	

<b>Кальцифицирующая эпителиальная одонтогенная опухоль</b>	<b>466</b>
<i>Dania Tamimi, BDS, DMSc</i>	

<b>Цементобластома</b>	<b>468</b>
<i>Brad J. Potter, DDS, MS и Margot L. Van Dis, DDS, MS</i>	

<b>Одонтогенная миксома</b>	<b>470</b>
<i>Brad J. Potter, DDS, MS и Margot L. Van Dis, DDS, MS</i>	

<b>Центральная одонтогенная фиброма</b>	<b>472</b>
<i>Dania Tamimi, BDS, DMSc</i>	

## НЕОДОНТОГЕННЫЕ ДОБРОКАЧЕСТВЕННЫЕ НОВООБРАЗОВАНИЯ

<b>Центральная гемангиома</b>	<b>474</b>
<i>Byron W. Benson, DDS, MS</i>	

<b>Остеоид остеома</b>	<b>476</b>
<i>Lisa J. Koenig, BChD, DDS, MS</i>	

<b>Остеобластома</b>	<b>478</b>
<i>Lisa J. Koenig, BChD, DDS, MS</i>	

<b>Остеома нижней/верхней челюсти</b>	<b>480</b>
<i>Lisa J. Koenig, BChD, DDS, MS</i>	

<b>Опухоль влагалища нерва</b>	<b>482</b>
<i>Lisa J. Koenig, BChD, DDS, MS</i>	

<b>Нейрофиброматоз 1 типа</b>	<b>486</b>
<i>Lisa J. Koenig, BChD, DDS, MS</i>	

<b>Десмопластическая фиброма</b>	<b>490</b>
<i>Lisa J. Koenig, BChD, DDS, MS</i>	

## ОДОНТОГЕННЫЕ ЗЛОКАЧЕСТВЕННЫЕ НОВООБРАЗОВАНИЯ

<b>Злокачественная амелобластома и амелобластический рак</b>	<b>492</b>
<i>Byron W. Benson, DDS, MS</i>	

## НЕОДОНТОГЕННЫЕ ЗЛОКАЧЕСТВЕННЫЕ НОВООБРАЗОВАНИЯ

<b>Метастазы в нижней/верхней челюсти</b>	<b>494</b>
<i>C. Grace Petrikowski, DDS, MSc, FRCD(C)</i>	

<b>Остеосаркома нижней/верхней челюсти</b>	<b>500</b>
<i>C. Grace Petrikowski, DDS, MSc, FRCD(C)</i>	

<b>Хондросаркома нижней/верхней челюсти</b>	<b>504</b>
<i>C. Grace Petrikowski, DDS, MSc, FRCD(C)</i>	

<b>Первичный внутрикостный плоскоклеточный рак</b>	<b>508</b>
<i>C. Grace Petrikowski, DDS, MSc, FRCD(C)</i>	

<b>Центральный мукоэпидермоидный рак</b>	<b>510</b>
<i>C. Grace Petrikowski, DDS, MSc, FRCD(C)</i>	

<b>Лимфома Беркитта</b>	<b>512</b>
<i>C. Grace Petrikowski, DDS, MSc, FRCD(C)</i>	

<b>Неходжкинская лимфома слизистой оболочки глотки</b>	<b>516</b>
<i>Patricia A. Hudgins, MD, FACR</i>	



# СОДЕРЖАНИЕ

## Множественная миелома

*Lisa J. Koenig, BChD, DDS, MS*

## Саркома Юинга

*Axel Ruprecht, DDS, MScD, FRCD(C)*

## Лейкоз

*Byron W. Benson, DDS, MS*

## ОПУХОЛЕПОДОБНЫЕ ПОРАЖЕНИЯ

### Центральная гигантоклеточная гранулема нижней/верхней челюсти

*Susanne E. Perschbacher, DDS, MSc, FRCD(C)*

### Лангергансоподобный гистиоцитоз

*Lisa J. Koenig, BChD, DDS, MS*

## ТОМ 2

## Часть II: Диагностика (продолжение)

### РАЗДЕЛ 4: ВИСОЧНО-НИЖНЕЧЕЛЮСТНОЙ СУСТАВ

#### ВРОЖДЕННЫЕ ЗАБОЛЕВАНИЯ

##### Аплазия мышелка

*David Hatcher, DDS, MSc*

##### Гемифациальная микросомия

*David Hatcher, DDS, MSc*

#### ПРИОБРЕТЕННЫЕ ЗАБОЛЕВАНИЯ РАЗВИТИЯ

##### Гиперплазия мышелка

*David Hatcher, DDS, MSc и Lisa J. Koenig, BChD, DDS, MS*

##### Гиперплазия венечного отростка

*Lisa J. Koenig, BChD, DDS, MS, David Hatcher, DDS, MSc и Dania Tamimi, BDS, DMSc*

##### Гипоплазия мышелка

*David Hatcher, DDS, MSc, Lisa J. Koenig, BChD, DDS, MS и C. Grace Petrikowski, DDS, MSc, FRCD(C)*

##### Фиброзный анкилоз

*David Hatcher, DDS, MSc and Lisa J. Koenig, BChD, DDS, MS*

##### Костный анкилоз

*C. Grace Petrikowski, DDS, MSc, FRCD(C)*

#### ТРАВМА

##### Переломы ВНЧС

*David Hatcher, DDS, MSc and C. Grace Petrikowski, DDS, MSc, FRCD(C)*

##### Вывих ВНЧС

*C. Grace Petrikowski, DDS, MSc, FRCD(C)*

##### Расщепление мышелка

*C. Grace Petrikowski, DDS, MSc, FRCD(C)*

##### Рассекающий остеохондрит ВНЧС

*David Hatcher, DDS, MSc*

## ВОСПАЛЕНИЕ

### Ревматоидный артрит ВНЧС

*David Hatcher, DDS, MSc*

### Ювенильный идиопатический артрит ВНЧС

*Lubdha M. Shah, MD и David Hatcher, DDS, MSc*

### Пигментный ворсинчато-узловой синозит

*David Hatcher, DDS, MSc и Kristine M. Mosier, DMD, PhD*

## ДЕГЕНЕРАТИВНЫЕ ЗАБОЛЕВАНИЯ

### Дегенеративное заболевание сустава

*David Hatcher, DDS, MSc*

### Синовиальная киста ВНЧС

*David Hatcher, DDS, MSc*

### Прогрессирующая резорбция мышелка

*David Hatcher, DDS, MSc*

## СМЕЩЕНИЯ ВНУТРИСУСТАВНОГО ДИСКА

### Смещение диска с редукцией

*Richard W. Katzberg, MD, David Hatcher, DDS, MSc и Joanne Ethier, DMD, MBA, MS*

### Смещение диска без редукции

*Richard W. Katzberg, MD, David Hatcher, DDS, MSc и Joanne Ethier, DMD, MBA, MS*

### Спайки

*David Hatcher, DDS, MSc*

## ДОБРОКАЧЕСТВЕННЫЕ НОВООБРАЗОВАНИЯ

### Остеома ВНЧС

*Lisa J. Koenig, BChD, DDS, MS и H. Ric Harnsberger, MD*

### Остеохондрома ВНЧС

*David Hatcher, DDS, MSc и C. Grace Petrikowski, DDS, MSc, FRCD(C)*

## ОПУХОЛЕПОДОБНЫЕ ЗАБОЛЕВАНИЯ

### Болезнь отложения кальция пирофосфата дигидрата в ВНЧС

*C. Grace Petrikowski, DDS, MSc, FRCD(C)*

### Первичный синовиальный хондроматоз ВНЧС

*C. Grace Petrikowski, DDS, MSc, FRCD(C) и David Hatcher, DDS, MSc*

## ЗЛОКАЧЕСТВЕННЫЕ НОВООБРАЗОВАНИЯ

### Остеосаркома ВНЧС

*C. Grace Petrikowski, DDS, MSc, FRCD(C)*

### Хондросаркома ВНЧС

*C. Grace Petrikowski, DDS, MSc, FRCD(C)*

### Метастазы в ВНЧС

*C. Grace Petrikowski, DDS, MSc, FRCD(C) и Lisa J. Koenig, BChD, DDS, MS*

## РАЗНОЕ

### Простая (травматическая) костная киста ВНЧС

*C. Grace Petrikowski, DDS, MSc, FRCD(C) и Lisa J. Koenig, BChD, DDS, MS*



# СОДЕРЖАНИЕ

**Аневризматическая костная киста** 644  
*David Hatcher, DDS, MSc*

## РАЗДЕЛ 5: ВЕРХНЕЧЕЛЮСТНЫЕ ПАЗУХИ И ПОЛОСТЬ НОСА

### ВАРИАНТЫ НОРМЫ

**Смещенная носовая перегородка** 650  
*Axel Ruprecht, DDS, MScD, FRCD(C)*

**Буллезная раковина** 652  
*Axel Ruprecht, DDS, MScD, FRCD(C)*

**Добавочное устье** 656  
*Axel Ruprecht, DDS, MScD, FRCD(C)*

### НАРУШЕНИЯ РАЗВИТИЯ

**Гипоплазия/аплазия** 658  
*Axel Ruprecht, DDS, MScD, FRCD(C)*

### ВОСПАЛИТЕЛЬНЫЕ ЗАБОЛЕВАНИЯ

**Муцинозная ретенционная псевдокиста** 662  
*Axel Ruprecht, DDS, MScD, FRCD(C)*

**Мукоцеле носа и околоносовых пазух** 664  
*Axel Ruprecht, DDS, MScD, FRCD(C) и Michelle A. Michel, MD*

**Синоназальный гранулематоз с полиангиитом (гранулематоз Вегенера)** 668  
*Axel Ruprecht, DDS, MScD, FRCD(C) и Michelle A. Michel, MD*

**Полипоз носа и околоносовых пазух** 672  
*Michelle A. Michel, MD*

**Острый риносинусит** 676  
*Axel Ruprecht, DDS, MScD, FRCD(C) и Michelle A. Michel, MD*

**Хронический риносинусит** 680  
*Axel Ruprecht, DDS, MScD, FRCD(C) и Michelle A. Michel, MD*

**Одонтогенный синусит** 684  
*Axel Ruprecht, DDS, MScD, FRCD(C)*

**Аллергический грибковый синусит** 686  
*H. Christian Davidson, MD*

**Инвазивный грибковый синусит** 688  
*Michelle A. Michel, MD*

**Мицетома** 692  
*Michelle A. Michel, MD*

**Инвазивная псевдоопухоль** 694  
*Axel Ruprecht, DDS, MScD, FRCD(C)*

### ДОБРОКАЧЕСТВЕННЫЕ НОВООБРАЗОВАНИЯ

**Синоназальная инвертированная папиллома** 696  
*Axel Ruprecht, DDS, MScD, FRCD(C) и Michelle A. Michel, MD*

**Синоназальная остеома** 700  
*Axel Ruprecht, DDS, MScD, FRCD(C)*

## ЗЛОКАЧЕСТВЕННЫЕ НОВООБРАЗОВАНИЯ

**Плоскоклеточный рак носа и околоносовых пазух** 704  
*Axel Ruprecht, DDS, MScD, FRCD(C)*

**Аденокистозный рак носа и околоносовых пазух** 706  
*Axel Ruprecht, DDS, MScD, FRCD(C) и Michelle A. Michel, MD*

**Рак носоглотки** 708  
*Luke N. Ledbetter, MD*

**Злокачественная меланома носа и околоносовых пазух** 712  
*Axel Ruprecht, DDS, MScD, FRCD(C)*

### ФИБРОЗНО-КОСТНЫЕ ПОРАЖЕНИЯ

**Фиброзная дисплазия носа и околоносовых пазух** 714  
*Axel Ruprecht, DDS, MScD, FRCD(C)*

**Осифицирующая фиброма носа и околоносовых пазух** 718  
*Axel Ruprecht, DDS, MScD, FRCD(C) и Michelle A. Michel, MD*

## РАЗДЕЛ 6: ЖЕВАТЕЛЬНОЕ ПРОСТРАНСТВО

### ИНФЕКЦИЯ

**Абсцесс жевательного пространства** 724  
*Rebecca S. Cornelius, MD, FACR*

### ДЕГЕНЕРАТИВНЫЕ ЗАБОЛЕВАНИЯ

**Атрофия жевательных мышц** 728  
*Rebecca S. Cornelius, MD, FACR*

### ДОБРОКАЧЕСТВЕННЫЕ НОВООБРАЗОВАНИЯ

**Шваннома ЧМН V3 в жевательном пространстве** 732  
*Rebecca S. Cornelius, MD, FACR*

### ЗЛОКАЧЕСТВЕННЫЕ НОВООБРАЗОВАНИЯ

**Хондросаркома жевательного пространства** 734  
*Rebecca S. Cornelius, MD, FACR*

**Саркома жевательного пространства** 738  
*Rebecca S. Cornelius, MD, FACR*

**Периневральная опухоль ЧМН V3 в жевательном пространстве** 742  
*Rebecca S. Cornelius, MD, FACR*

### РАЗЛИЧНЫЕ/ИДИОПАТИЧЕСКИЕ ЗАБОЛЕВАНИЯ

**Доброкачественная гипертрофия жевательных мышц** 746  
*Rebecca S. Cornelius, MD, FACR*

# СОДЕРЖАНИЕ

## РАЗДЕЛ 7: ОКОЛОУШНОЕ ПРОСТРАНСТВО

### ВОСПАЛЕНИЕ

- Доброкачественные лимфоэпителиальные поражения: ВИЧ** 750  
*Barton F. Branstetter, IV, MD, FACP*
- Воспаление околоушной слюнной железы** 754  
*Byron W. Benson, DDS, MS*

### ДОБРОКАЧЕСТВЕННЫЕ НОВООБРАЗОВАНИЯ

- Доброкачественная смешанная опухоль околоушной железы** 756  
*Barton F. Branstetter, IV, MD, FACP*
- Опухоль Уортина** 760  
*Barton F. Branstetter, IV, MD, FACP*
- Шваннома околоушной железы** 764  
*Barton F. Branstetter, IV, MD, FACP*

### ЗЛОКАЧЕСТВЕННЫЕ НОВООБРАЗОВАНИЯ

- Злокачественная смешанная опухоль околоушной железы** 766  
*Barton F. Branstetter, IV, MD, FACP*
- Мукоэпидермоидный рак околоушной железы** 768  
*Barton F. Branstetter, IV, MD, FACP*
- Аденокистозный рак околоушной железы** 772  
*Barton F. Branstetter, IV, MD, FACP*
- Неходжкинская лимфома околоушной железы** 774  
*Barton F. Branstetter, IV, MD, FACP*
- Метастатическое поражение околоушных лимфоузлов** 778  
*Barton F. Branstetter, IV, MD, FACP*

### АУТОИММУННЫЕ ЗАБОЛЕВАНИЯ

- Синдром Шегрена** 782  
*Byron W. Benson, DDS, MS*

### РАЗНЫЕ/ИДИОПАТИЧЕСКИЕ ЗАБОЛЕВАНИЯ

- Сиалолиты околоушной железы** 784  
*Byron W. Benson, DDS, MS*

## РАЗДЕЛ 8: ШЕЙНЫЙ ОТДЕЛ ПОЗВОНОЧНИКА

### НАРУШЕНИЕ РАЗВИТИЯ

- Слияние C2–C3** 788  
*Kevin R. Moore, MD*
- Ассимиляция C1** 790  
*Kevin R. Moore, MD*
- Аномалия Киммерле** 792  
*Kevin R. Moore, MD*
- Терминальная кость** 794  
*Kevin R. Moore, MD*
- Расщепление атланта** 796  
*Kevin R. Moore, MD*

- Зубовидная кость** 798  
*Kevin R. Moore, MD*

- Птичья кость (слившаяся со скатом)** 802  
*Kevin R. Moore, MD*

- Гипоплазия/аплазия зубовидного отростка** 804  
*Kevin R. Moore, MD*

- Нарушение формирования** 806  
*Kevin R. Moore, MD*

- Нарушение сегментации** 810  
*Kevin R. Moore, MD*

### ДЕГЕНЕРАТИВНЫЕ ЗАБОЛЕВАНИЯ

- Дегенеративные заболевания суставов кранио-verteбрального сочленения** 814  
*Cheryl A. Petersilge, MD, MBA*

- Осификация задней продольной связки** 818  
*Cheryl A. Petersilge, MD, MBA*

- Диффузный идиопатический гиперостоз скелета** 822  
*Cheryl A. Petersilge, MD, MBA*

- Артропатия фасеток шейных позвонков** 826  
*Jeffrey S. Ross, MD*

### ОПУХОЛИ И ОПУХОЛЕПОДОБНЫЕ ПОРАЖЕНИЯ

- Гемангиома шейных позвонков** 830  
*Cheryl A. Petersilge, MD, MBA*

- Литические и бластические метастазы** 834  
*Cheryl A. Petersilge, MD, MBA*

### ФИБРОЗНО-КОСТНЫЕ ПОРАЖЕНИЯ

- Фиброзная дисплазия шейных позвонков** 838  
*Cheryl A. Petersilge, MD, MBA and Julia Crim, MD*

### РАЗНЫЕ ЗАБОЛЕВАНИЯ

- Туморальный кальциноз** 840  
*Jeffrey S. Ross, MD and Lubdha M. Shah, MD*

## Часть III: Дифференциальная диагностика

## РАЗДЕЛ 1: ЗУБЫ

### ИЗМЕНЕНИЯ КОЛИЧЕСТВА ЗУБОВ

- Добавочные зубы** 844  
*Brad J. Potter, DDS, MS и Margot L. Van Dis, DDS, MS*

- Отсутствующие зубы** 846  
*Brad J. Potter, DDS, MS и Margot L. Van Dis, DDS, MS*

### ИЗМЕНЕНИЯ ФОРМЫ ЗУБОВ

- Изменения коронки** 848  
*Brad J. Potter, DDS, MS и Margot L. Van Dis, DDS, MS*

- Изменения корней** 850  
*Brad J. Potter, DDS, MS и Margot L. Van Dis, DDS, MS*

# СОДЕРЖАНИЕ

## РАЗДЕЛ 2: НИЖНЯЯ И ВЕРХНЯЯ ЧЕЛЮСТИ

### ИЗМЕНЕНИЯ ПОДДЕРЖИВАЮЩИХ СТРУКТУР ЗУБОВ

<b>Периапикальные просветления</b>	<b>856</b>
<i>Dania Tamimi, BDS, DMSc</i>	
<b>Периапикальные затемнения и смешанные очаги</b>	<b>860</b>
<i>Dania Tamimi, BDS, DMSc</i>	
<b>«Парящие» зубы</b>	<b>862</b>
<i>Lisa J. Koenig, BChD, DDS, MS</i>	
<b>Расширение пространства периодонтальной связи</b>	<b>864</b>
<i>Lisa J. Koenig, BChD, DDS, MS</i>	
<b>Изменения твердой пластинки</b>	<b>866</b>
<i>Lisa J. Koenig, BChD, DDS, MS</i>	

### РЕНТГЕНОНЕГАТИВНЫЕ ПОРАЖЕНИЯ

<b>Хорошо отграниченные однокамерные просветления</b>	<b>870</b>
<i>Lisa J. Koenig, BChD, DDS, MS</i>	
<b>Перикорональные просветления без затемнений</b>	<b>874</b>
<i>Lisa J. Koenig, BChD, DDS, MS</i>	
<b>Перикорональные просветления с затемнениями</b>	<b>876</b>
<i>Lisa J. Koenig, BChD, DDS, MS</i>	
<b>Многокамерные просветления</b>	<b>878</b>
<i>Brad J. Potter, DDS, MS и Margot L. Van Dis, DDS, MS</i>	
<b>Плохо отграниченные просветления</b>	<b>882</b>
<i>Byron W. Benson, DDS, MS</i>	
<b>Генерализованное разрежение</b>	<b>888</b>
<i>Dania Tamimi, BDS, DMSc</i>	

### РЕНТГЕНОКОНТРАСТНЫЕ ПОРАЖЕНИЯ

<b>Хорошо отграниченные затемнения</b>	<b>892</b>
<i>Brad J. Potter, DDS, MS и Margot L. Van Dis, DDS, MS</i>	
<b>Затемнения в виде «матового стекла» или зернистые</b>	<b>896</b>
<i>Dania Tamimi, BDS, DMSc</i>	
<b>Генерализованные затемнения</b>	<b>902</b>
<i>Dania Tamimi, BDS, DMSc</i>	

### ПЕРИОСТАЛЬНАЯ РЕАКЦИЯ

<b>Периостальная реакция</b>	<b>906</b>
<i>Dania Tamimi, BDS, DMSc</i>	

## РАЗДЕЛ 3: ПОЛОСТЬ РТА

### ПОРАЖЕНИЕ ОТДЕЛЬНЫХ АНАТОМИЧЕСКИХ ОБЛАСТЕЙ

<b>Поражение поднижнечелюстного пространства</b>	<b>914</b>
<i>Byron W. Benson, DDS, MS</i>	
<b>Поражение паротидного пространства</b>	<b>918</b>
<i>Byron W. Benson, DDS, MS</i>	
<b>Поражение подъязычного пространства</b>	<b>922</b>
<i>Byron W. Benson, DDS, MS</i>	
<b>Поражение слизистой оболочки полости рта</b>	<b>926</b>
<i>Byron W. Benson, DDS, MS</i>	
<b>Поражение корня языка</b>	<b>930</b>
<i>Byron W. Benson, DDS, MS</i>	

### ДРУГИЕ ИЗМЕНЕНИЯ

<b>Кальцинаты мягких тканей</b>	<b>934</b>
<i>Brad J. Potter, DDS, MS и Margot L. Van Dis, DDS, MS</i>	

## РАЗДЕЛ 4: ВИСОЧНО-НИЖНЕЧЕЛЮСТНОЙ СУСТАВ

### ИЗМЕНЕНИЯ РАЗМЕРОВ И ФУНКЦИИ МЫШЦЕЛКА

<b>Уменьшение мышцелка</b>	<b>940</b>
<i>C. Grace Petrikowski, DDS, MSc, FRCD(C) и Dania Tamimi, BDS, DMSc</i>	
<b>Увеличение мышцелка</b>	<b>946</b>
<i>C. Grace Petrikowski, DDS, MSc, FRCD(C) и Dania Tamimi, BDS, DMSc</i>	
<b>Ограниченная трансляция мышцелка</b>	<b>950</b>
<i>C. Grace Petrikowski, DDS, MSc, FRCD(C)</i>	

### ОБЪЕМНЫЕ ОБРАЗОВАНИЯ

<b>Рентгенонегативные поражения ВНЧС</b>	<b>954</b>
<i>C. Grace Petrikowski, DDS, MSc, FRCD(C)</i>	
<b>Рентгеноконтрастные поражения ВНЧС</b>	<b>956</b>
<i>C. Grace Petrikowski, DDS, MSc, FRCD(C) и Dania Tamimi, BDS, DMSc</i>	

### ДРУГИЕ ИЗМЕНЕНИЯ

<b>Внутрисуставные свободные тела ВНЧС</b>	<b>960</b>
<i>C. Grace Petrikowski, DDS, MSc, FRCD(C) и Dania Tamimi, BDS, DMSc</i>	