

УДК 616.5  
ББК 55.83  
Ш76

*Перевод с английского: канд. мед. наук В. Вавилов*

Шнайдерман П., Гроссман М.

**Ш76 Дифференциальная диагностика в дерматологии. Атлас.** / Пер. с англ, под ред. проф. **Н.Н. Потекаева**, проф. **Л.С. Кругловой**. - М.: Издательский дом БИНОМ, 2017. - 736 с.

ISBN 978-5-9518-0590-4

Цель, которую преследовали авторитетные американские клиницисты и преподаватели П.Шнайдерман и М.Гроссман при подготовке атласа, - ознакомление врачей с примерами клинических проявлений кожных заболеваний (как типичных, так и достаточно сложных), требующих дифференциальной диагностики - сходных по клинической картине, но требующих принципиально различных терапевтических мероприятий.

Атлас охватывает весь спектр кожных заболеваний и содержит более тысячи полноцветных и высококачественных иллюстраций. Структура атласа, подразумевающая подразделение болезней кожи в соответствии с основными клиническими признаками дерматозов (первичные элементы сыпи) и локализацией процесса, в значительной степени упрощает поиск необходимой информации и представляет собой идеальный интегративный подход для проведения дифференциальной диагностики.

Атлас будет полезен и для молодых специалистов, только начинающих изучение дерматологии, и для опытных врачей-дерматологов, которые хотят расширить свои знания.

УДК 616.5  
ББК 55.83

ISBN 978-0-415-39051-4 (англ.)  
ISBN 978-5-9518-0590-4 (БИНОМ)

© 2015 Informa UK Ltd  
© Издательство БИНОМ, 2017

Оформление *С.О. Мясниковой*  
Компьютерная верстка *К.В. Логинова*  
Корректор *К.Ю. Савинченко*

Подписано в печать 02.04.2015. Формат 210 x 280  
Печ. л. 46. Печать офсетная.  
Бумага мелованная. Тираж 1500 экз. Заказ 960

Издательский дом БИНОМ  
127018 Москва, ул. 1-я Ямская, д. 8  
e-mail: [info@binom-press.ru](mailto:info@binom-press.ru)

Отпечатано в АО «Первая Образцовая типография»  
Филиал «Чеховский Печатный Двор»  
142300, Московская область, г. Чехов, ул. Полиграфистов, д. 1  
Сайт: [www.chpd.ru](http://www.chpd.ru), E-mail: [sales@chpd.ru](mailto:sales@chpd.ru), тел. 8(499)270-73-59

## Предисловие к изданию на русском языке

Достижения науки последних десятилетий значительно приблизили нас к пониманию этиологии и патогенеза большинства кожных заболеваний. Появились новые современные инструментальные и лабораторные методы диагностики, безусловно, значительно облегчающие постановку диагноза. И несмотря на это, дерматология остается, пожалуй, единственной специальностью, где определяющими, а порой и единственно доступными диагностическими методами остаются тщательный осмотр пациентов с описанием дерматологического статуса и подробный сбор анамнеза. Несмотря на разнообразие клинической картины кожных заболеваний, а на их долю приходится более 1/4 всех болезней человека (около 1300 нозологических единиц), первичных элементов всего восемь, вторичных - десять, и именно они или их сочетание определяют клиническую картину всех кожных болезней. Данное обстоятельство предопределяет постоянную необходимость проведения дифференциальной диагностики сходных по клинической картине заболеваний, но требующих принципиально различных терапевтических мероприятий.

Большое количество специализированной литературы, которое имеется в распоряжении современного врача дерматовенеролога, является источником необходимой информации в отношении интересующего его кожного заболевания и в основном касается вопросов этиологии, патогенеза, описания особенностей клинического течения и конечно методов терапии. Данная книга преследует несколько иную цель, а именно ознакомление врачей, в том

числе и начинающих специалистов, с примерами клинических проявлений кожных заболеваний, как типичных, так и достаточно сложных клинических ситуаций в плане диагностики.

Данный атлас представляет собой первое в России издание, настолько полно охватывающее весь спектр наиболее распространенных кожных заболеваний, с которыми клиницист встречается в своей ежедневной практике, и заболеваний, которые являются достаточно редкими, что еще больше затрудняет их диагностику, и в такой форме, чтобы он был полезен для использования в повседневной практике. Атлас содержит более 1500 полноцветных и высококачественных фотографий и подготовлен ведущими мировыми специалистами. Структура атласа, подразумевающая подразделение болезней кожи в соответствии с основными клиническими признаками дерматозов (первичные элементы сыпи) и локализацией процесса в значительной степени упрощает поиск необходимой информации и представляет собой идеальный интегративный подход для проведения дифференциальной диагностики.

Научный перевод был сделан в максимально приближенной к англоязычной интерпретации материала. Надеемся, что данный атлас будет весьма полезен и для молодых специалистов, только начинающих изучение дерматологии, и для опытных врачей, которые хотят расширить свои знания.

*Проф. Н.Н. Потекаев  
Проф. Л. С. Круглова*

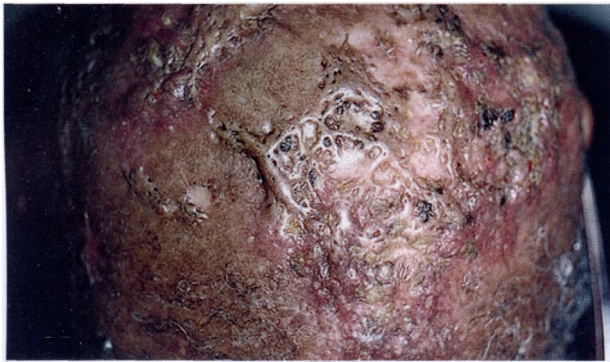
# Содержание

Предисловие к изданию на русском языке.....	v	Геморрагические пузыри.....	107
Предисловие.....	vi	Генерализованный гипертрихоз.....	310
Абсцесс.....	1	Генерализованный зуд без первичных элементов .....	547
Аингум (спонтанный дактилолизис).....	31	Герпетиформные поражения.....	289
Акнеформные высыпания .....	4	Гигантские опухоли.....	654
Акнеформные поражения новорожденных и детей .....	10	Гигантские пузыри .....	104
Акнеформные поражения туловища .....	11	Гингивит .....	286
Акральная эритема.....	15	Гипергидроз.....	290
Акроцианоз .....	13	Гиперемия .....	284
Алопеция бровей.....	37	Гиперкератотические папулы.....	477
Алопеция.....	32	Гиперкератотические поражения.....	290
Анальный зуд.....	546	Гиперкератотические поражения кожи кисти .....	295
Ангионевротический отек .....	38	Гиперкератотические поражения кожи стоп.....	292
Аномалии развития зубов . . .	639	Гиперпигментация в форме кольца.....	297
Артрит и сыпь.....	55	Гиперпигментация слизистой оболочки полости рта .....	442
Асимметрия лица .....	242	Гиперпигментация языка.....	643
Атрофические поражения .....	60	Гиперпигментированные папулы и узелки (с гиперкератозом и без).....	481
Базалиома .....	65	Гиперпигментированные папулы с гиперкератозом.....	485
Белые кисти или стопы.....	704	Гиперплазия десен.....	286
Белые папулы.....	709	Гипертрофические высыпания в области вульвы.....	698
Белые пятна.....	704	Гипоплазия дистальных фаланг пальцев.....	317
Бизоний горб.....	90	Гнойно-геморрагические пузыри.....	110
Бляшки лица.....	266	Дерматит волосистой части головы .....	608
Буллезные поражения конечностей у взрослых .....	98	Дерматит лица у взрослых.....	242
Буллезные поражения конечностей у детей и новорожденных .....	102	Дерматит лица у детей.....	247
Васкулит, гранулематоз.....	683	Дерматит соска.....	394
Васкулит, тромбоз.....	684	Дерматит, дифференциальная диагностика ...	149
Вдавления .....	170	Десквамация (экस्фолиация).....	164
Вегетации.....	685	Дисгидроз .....	172
Веррукозные бляшки .....	691	Дисхроматоз(гиперпигментация и гипопигментация) .....	171
Веррукозные бляшки на ушной раковине.....	208	Диффузная гиперпигментация.....	300
Веррукозные высыпания нижних конечностей.....	690	Дольчатый язык.....	645
Врожденные узелки .....	400	Дряблая кожа.....	145
Высыпания в интертригинозных зонах.....	322	Желтая кожа.....	717
Высыпания в виде «бабочки» .....	113	Желтые папулы и бляшки.....	712
Высыпания пупочной области.....	671	Зеленая кожа.....	287
Высыпания с пупковидным вдавлением.....	677	Зостерформные высыпания.....	722
Высыпания типа «мишень» .....	632		
Высыпания черного цвета.....	66		
Высыпания, имитирующие розовый лишай . . .	539		
Высыпания, имитирующие эластическую псевдоксантому .....	547		

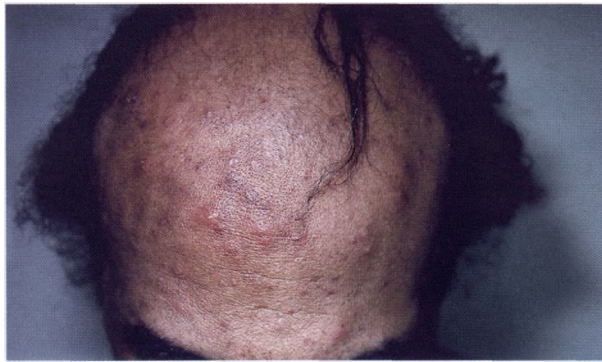Изъязвления слизистой оболочки полости рта.....	445	Макродактилия.....	365
Изъязвленные узелки.....	430	Меланонихия.....	368
Инородные частицы .....	495	Микронихияианонихия.....	370
Инфильтрация и/или увеличение носа ..	376	Милиумы и милиумоподобные высыпания . . .	371
Ихтиозиформные поражения .....	317	Множественные подкожные узелки.....	412
Кисты волосистой части головы.....	607	Мультилобулярные узлы .....	406
Кисты с дренированием и без дренирования .....	146	Муциноз .....	373
Кисты слизистой оболочки полости рта . .	441	Надсуставные папулы кистей.....	329
Кожа в виде «булыжной мостовой» .....	135	Надсуставные поражения .....	334
Кожный рог.....	144	Небактериальные целлюлитподобные поражения .....	122
Кольцевидные поражения без изменения поверхности .....	.48	Некроз.....	387
Кольцевидные поражения с изменением поверхности пениса.....	.46	Некроз концевых фаланг пальцев .....	280
Кольцевидные поражения с изменением рельефа .....	.38	Некроз пальцев.....	166
Кольцевидные поражения с пузырьками по периферии .....	.52	Низкорослость.....	627
Кольцевидные рубцы .....	.53	Нормальная кожа, слабо различимые поражения .....	439
Красная мошонка .....	602	Образования по линиям Блашко .....	71
Красное лицо.....	575	Одиночные папулы лица .....	260
Красные бляшки .....	593	Околосуставные узелки.....	403
Красные бляшки волосистой части головы	611	Околоушные папулы лица .....	263
Красные бляшки у детей .....	602	Онихолизис .....	440
Красные генитальные бляшки .....	599	Остерформные высыпания.....	722
Красные кисти.....	582	Отек губ.....	358
Красные колени.....	585	Отек кистей .....	210
Красные папулы .....	485	Отек кожи головы .....	212
Красные пятна.....	590	Отек лица.....	250
Красные стопы.....	579	Отек нижних конечностей .....	213
Красные узелки.....	413	Очаговый гипертрихоз.....	311
Красные узелки кожи кисти.....	423	Папуло-сквамозные очаги.....	493
Красные узелки кожи конечностей.....	418	Папулы грязно-коричневого цвета.....	468
Красные узелки кожи лица.....	421	Папулы губ .....	356
Красный локоть.....	572	Папулы и узелки вульвы.....	699
Красный нос.....	586	Папулы и узелки конечностей.....	22
Красный язык.....	647	Папулы и узелки лица.....	250
Ксероз .....	712	Папулы и узелки слизистой оболочки полости рта .....	443
Ладонная и/или подошвенная эритема ..	448	Папулы лица и бляшки.....	264
Ладонно-подошвенная кератодермия . ..	455	Папулы пальцев.....	467
Ладонно-подошвенные рубцы и точечный гиперкератоз .....	.451	Папулы с корками.....	464
Лейкокластический васкулит .....	684	Папулы шеи .....	384
Лейконихия .....	341	Паронихий .....	493
Лейкоплакия .....	342	Паховый лимфаденит.....	322
Лентигиноз .....	.335	Перианальные язвы: единичные и множественные .....	516
Линейные высыпания кожи по ходу вен и лимфатических сосудов.....	.352	Перианальный дерматит.....	155
Линейные поражения.....	.343	Перианальный дерматит и/или гипертрофические бляшки .....	511
Львиное лицо.....	.338	Периорбитальные папулы.....	526
		Периорбитальный дерматит.....	161
		Периорбитальный отек, эритема.....	519
		Периорифициальный дерматит .....	158
		Пигментные поражения губ.....	354
		Пигментные поражения конъюнктивы.....	142

Пигментные поражения радужки .....	329	Стопа Шарко .....	128
Плоские папулы.....	470	Стрии.....	630
Подагрические отложения (chalk-stone) известковый материал.....	128	Татуировки.....	636
Подошвенная эритема.....	543	Татуировки концентрационных лагерей II мировой войны.....	637
Пойкилодермия взрослых и детей.....	545	Телеангиэктазии .....	639
Покраснение ушной раковины .....	196	Увеличение языка (макроглоссия).....	642
Покраснения и высыпания области глаз.....	229	Узелки в волосах или гниды.....	288
Полосовидные высыпания, напоминающие «шкуру зебры».....	717	Узелки волосистой части головы .....	609
Поражения век.....	235	Узелки кожи стоп.....	400
Поражения концевых фаланг пальцев кисти ...	278	Узелки колен .....	406
Поражения молочных желез .....	86	Узелки мошонки .....	618
Поражения пениса .....	499	Узелки на пальцах.....	166
Поражения, подобные Acanthosis nigricans.....	3	Узелки подошв.....	545
Поражения соска.....	397	Узелки пупочной области.....	676
Поражения ушной раковины.....	179	Узелки сосудистого вида (имитирующие саркому Капоши) .....	434
Поражения шеи.....	378	Узелки цвета кожи.....	425
Признаки акромегалии.....	30	Узелки языка .....	646
Псориазиформные бляшки, единичные или локализованные .....	551	Уплотнение ушной раковины.....	176
Псориазиформные дерматиты.....	548	Уртикарные элементы .....	680
Птериgium ногтя .....	555	Флегмона у иммунодепрессивного реципиента .....	125
Пузыри .....	90	Фолликулярные папулы.....	473
Пузыри конечностей.....	95	Фотодерматозы и/или высыпания, имитирующие себорейный дерматит.....	529
Пурпура.....	556	Хейлит.....	129
Пурпура и лихорадка .....	563	Церебриформные поражения .....	125
Пустулезные высыпания .....	566	Экзантемы .....	221
Пятна цвета кофе с молоком, ассоциации с ними.....	121	Элементы на ножке.....	498
Пятнистая гиперпигментация.....	304	Эритема вульвы.....	697
Пятнистая гиперпигментация эмали зубов . . .	308	Эритема конечностей и десквамация .....	18
Пятнистая гипопигментация.....	315	Эритема конечностей и десквамация с линейным расположением.....	20
Ретикулярное ливедо с или без некроза.....	361	Эритродермия.....	216
Ретикулярные высыпания .....	603	Эрозии, поверхностные язвы .....	215
Розеткообразные поражения .....	606	Язвы .....	655
Рубцы лица.....	272	Язвы волосистой части головы.....	613
Рубцы, высыпания на поверхности рубца.....	614	Язвы вульвы.....	701
Свищевые ходы.....	627	Язвы концевых фаланг пальцев .....	284
Сегментарная гиперпигментация .....	309	Язвы лица.....	275
Серпигинирующие высыпания.....	621	Язвы мошонки.....	619
Симптом «черничного кекса» у новорожденных .....	77	Язвы нижних конечностей.....	663
Синдактилия .....	631	Язвы нижних конечностей у детей и подростков.....	670
Синие пятна, не относящиеся к пурпурам .....	78	Язвы полового члена .....	508
Синяя пигментация слизистой оболочки полости рта .....	441	Язвы стопы.....	660
Складчатый язык.....	649	Язвы языка.....	649
Склеродермоподобные изменения.....	615	Язвы/перфорации носовой перегородки.....	377
Слизистая оболочка рта в виде «булыжной мостовой» .....	140		
Сморщенная кожа.....	603		
Спинальный дизрафизм .....	629		
Споротрихоидные высыпания .....	629		

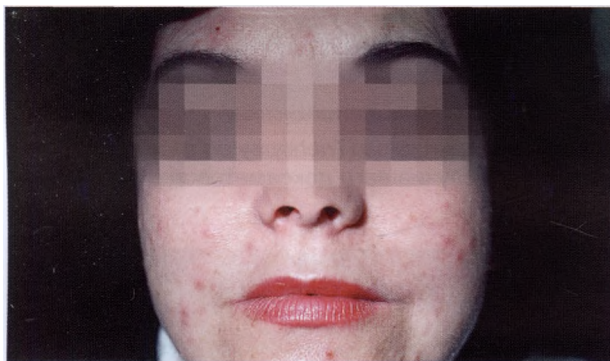## 8 АКНЕФОРМНЫЕ ВЫСЫПАНИЯ (ACNEIFORM ERUPTION)



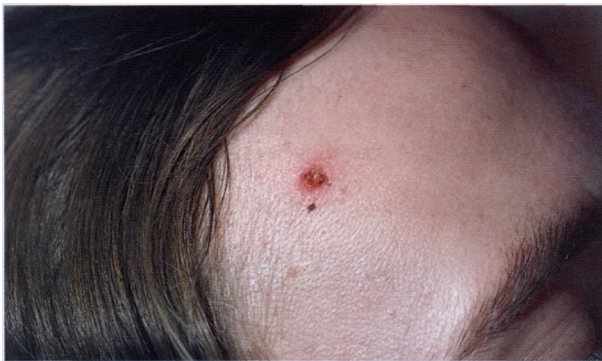Скальпирующая флегмона волосистой части головы, развившиеся через 2 месяца после облучения



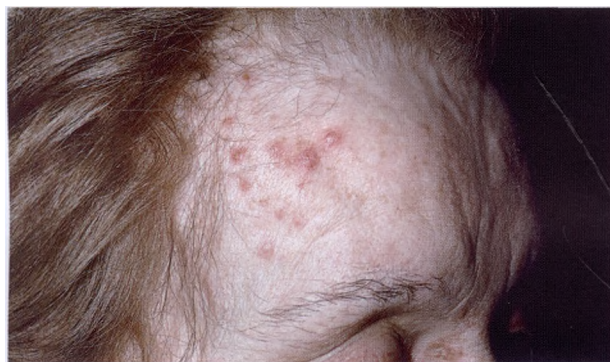Эозинофильный пустулезный фолликулит



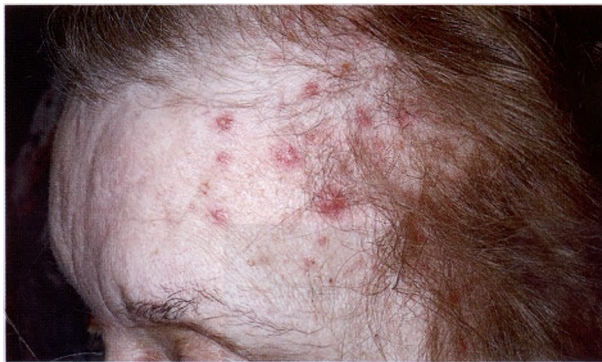Лимфоцитомы кожи



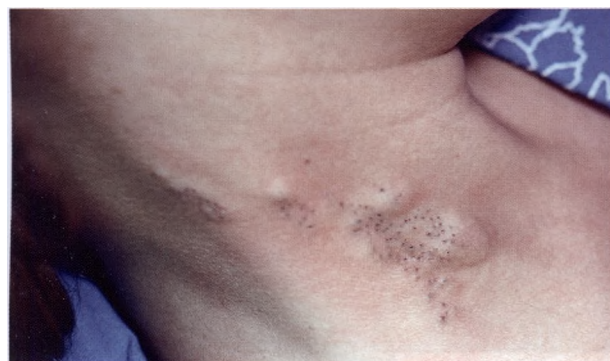Гангренозная пиодермия



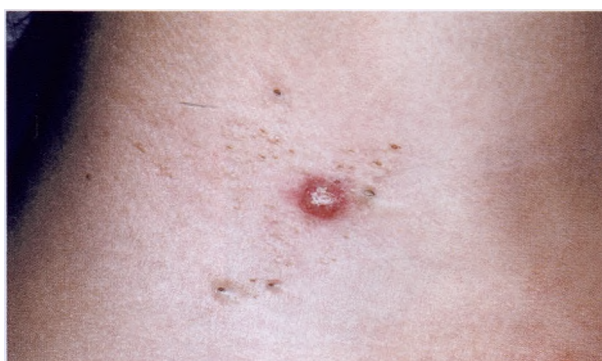Кожные высыпания при приобретенной недостаточности цинка



Кожные высыпания при приобретенной недостаточности цинка



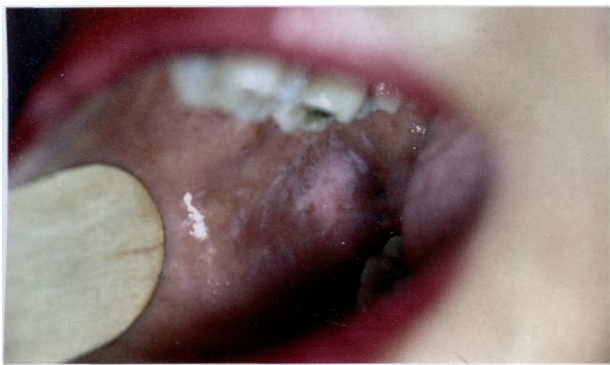Комедональный невус



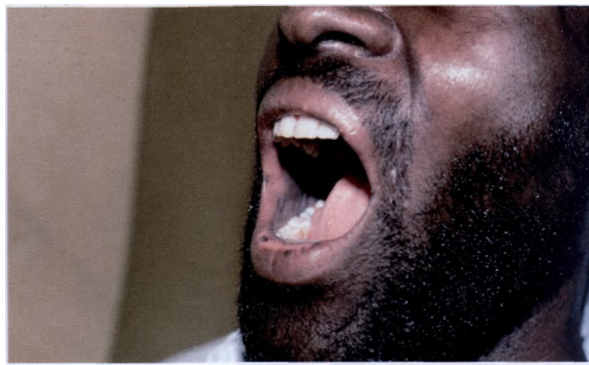Комедональный невус с воспалительной кистой



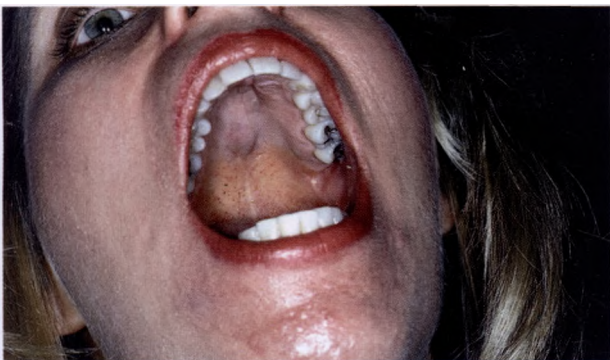## ГИПЕРПИГМЕНТАЦИЯ СЛИЗИСТОЙ ОБОЛОЧКИ ПОЛОСТИ РТА



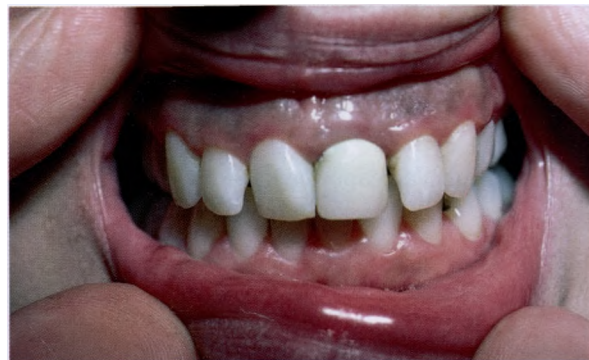Дискоидная красная волчанка



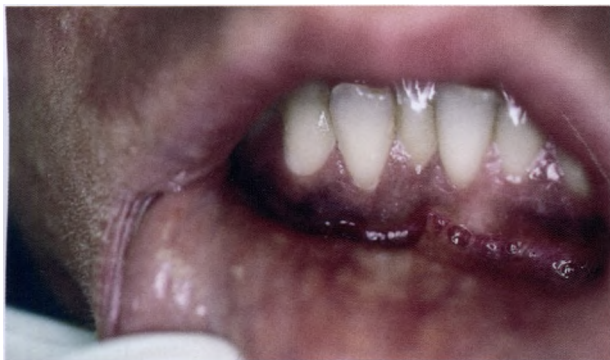Гиперпигментация на фоне применения зидовудина



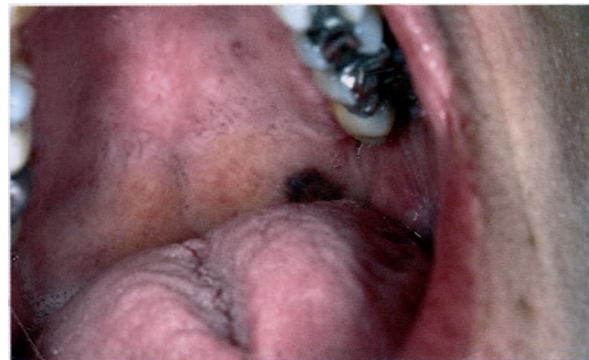Гиперпигментация на фоне применения миноциклина



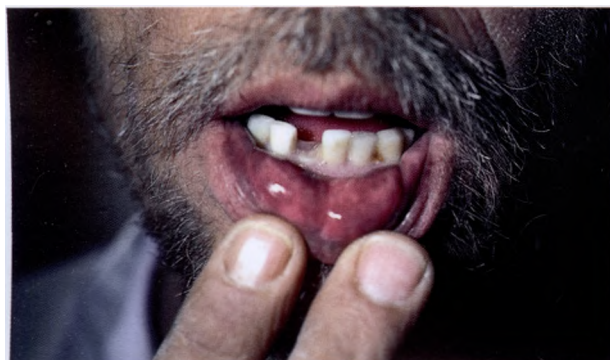Гиперпигментация на фоне применения плаквенила



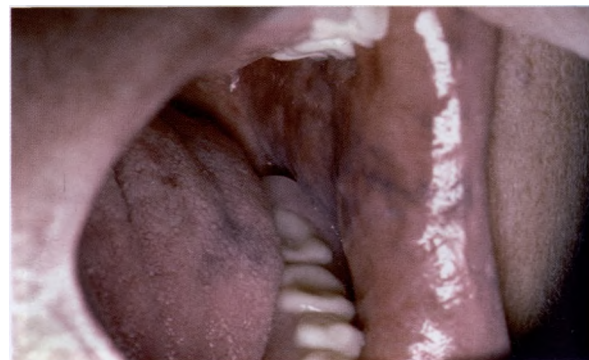Гиперпигментация на фоне применения плаквенила



Амальгамная татуировка



Болезнь Аддисона



Синдром Иценко-Кушинга