

А.Л. БОБРОВ, А.В. ЧЕРНОМОРДОВА

# СПРАВОЧНИК ПО ЭХОКАРДИОГРАФИИ

---

Под редакцией профессора А.Н. КУЛИКОВА

УЧЕБНОЕ ПОСОБИЕ

Министерство науки и высшего образования РФ

Рекомендовано Координационным советом по области образования «Здравоохранение и медицинские науки» в качестве учебного пособия для использования в образовательных учреждениях, реализующих основные профессиональные образовательные программы высшего образования подготовки кадров высшей квалификации в ординатуре по специальности 31.08.12 «Функциональная диагностика» и программы повышения квалификации врачей по специальности «Функциональная диагностика»

Регистрационный номер рецензии 1445 от 17 июня 2021 г.



Москва  
ИЗДАТЕЛЬСКАЯ ГРУППА  
«ГЭОТАР-Медиа»  
2022

## СОДЕРЖАНИЕ

---

Авторский коллектив .....	8
Предисловие .....	9
Список сокращений и условных обозначений .....	10
Оценка морфометрии и функции левых отделов сердца у взрослых .....	12
Классификация нормативов и отклонений морфометрических параметров левого желудочка и предсердия при двухмерной эхокардиографии .....	12
Нормальные значения конечного диастолического размера левого желудочка из парастеральной позиции в зависимости от пола по отношению к площади поверхности тела .....	14
Нормальные значения конечного систолического размера левого желудочка из парастеральной позиции в зависимости от пола по отношению к площади поверхности тела .....	15
Нормальные значения индекса конечного диастолического объема левого желудочка из апикальной четырехкамерной позиции в зависимости от пола по отношению к возрасту .....	16
Нормальные значения индекса конечного систолического объема левого желудочка из апикальной четырехкамерной позиции в зависимости от пола по отношению к возрасту .....	17
Нормальные значения индекса конечного диастолического объема левого желудочка из апикальных четырех- и двухкамерных позиций (расчет объема биплановым методом) в зависимости от пола по отношению к возрасту .....	18

Нормальные значения индекса конечного систолического объема левого желудочка из апикальных четырех- и двухкамерных позиций (расчет объема биплановым методом) в зависимости от пола по отношению к возрасту . . . . .	19
Расположение 17 миокардиальных сегментов левого желудочка в соответствии с апикальными эхокардиографическими сечениями . . . . .	20
Типичные зоны коронарного кровоснабжения миокардиальных сегментов левого желудочка . . . . .	21
Классификация морфометрических отклонений, характеризующих выраженность гипертрофии левого желудочка . . . . .	23
Оценка варианта ремоделирования/гипертрофии миокарда левого желудочка в зависимости от величин его массы и относительной толщины миокарда . . . . .	24
Варианты ремоделирования миокарда левого желудочка и причины их развития . . . . .	25
Оценка морфометрии и функции правых отделов сердца у взрослых . . . . .	26
Классификация нормативов и отклонений морфометрических параметров правого желудочка и предсердия . . . . .	26
Нормальные значения морфометрических параметров камер сердца, оцененных при помощи трехмерной эхокардиографии . . . . .	28
Нормальные значения глобальной продольной деформации (стрейна) левого желудочка в зависимости от производителя оборудования и программного обеспечения . . . . .	29
Оценка морфометрии аорты у взрослых . . . . .	30
Нормальные значения диаметров аорты в разных отделах при эхокардиографии . . . . .	30
Номограммы и расчетные уравнения нормальных значений диаметра корня аорты (синусов Вальсальвы) в зависимости от возраста и площади поверхности тела . . . . .	31

Оценка состояния диастолической функции сердца .....	32
Релаксация, давление наполнения и параметры, характеризующие давление наполнения желудочков сердца при диастолической дисфункции .....	32
Методика диагностики сердечной недостаточности с сохраненной фракцией выброса левого желудочка .....	34
Оценка диастолической функции левого желудочка в специфических ситуациях, основные параметры .....	37
Оценка давления в нижней полой вене и легочной артерии .....	40
Оценка давления в правом предсердии на основании диаметра нижней полой вены и выраженности ее коллапса при вдохе .....	40
Алгоритм оценки вероятности легочной гипертензии при помощи эхокардиографии .....	41
Применение эхокардиографических параметров для оценки баланса жидкости в организме .....	43
Оценка тяжести клапанных пороков сердца .....	44
Оценка тяжести стеноза устья аорты .....	44
Особые формы тяжелого стеноза устья аорты (площадь эффективного отверстия аортального клапана $<1,0 \text{ см}^2$ ) .....	45
Оценка тяжести хронической аортальной регургитации .....	47
Эхокардиографические критерии выбора оперативного лечения аортальной регургитации и патологии корня аорты .....	50
Оценка тяжести стеноза левого атриовентрикулярного (митрального) отверстия .....	52
Оценка анатомии митрального клапана по шкале G. Wilkins .....	53
Оценка анатомии митрального клапана по шкале B. Cornier .....	54

Этиология и патогенез митральной регургитации. ....	55
Краткая характеристика первичной и вторичной митральной регургитации ....	57
Оценка тяжести хронической митральной регургитации ....	59
Критерии гемодинамически значимого трикуспидального стеноза ....	62
Оценка тяжести хронической трикуспидальной регургитации ....	63
Оценка тяжести стеноза устья легочной артерии ....	66
Оценка тяжести хронической легочной регургитации ....	67
Специфические критерии хронической легочной регургитации ....	69
Эхокардиографические параметры в комплексной оценке клапанной регургитации ....	70
Факторы, изменяющие площадь струи регургитации при цветовой доплерографии ....	72
Оценка тяжести гидроперикарда ....	73
Нормативные значения эхокардиографических параметров, изложенные в клинических рекомендациях и расходящиеся с данными, которые указаны в руководствах Европейской ассоциации сердечно-сосудистой визуализации (EACVI) и Американского сообщества по эхокардиографии (ASE) ....	74
Оценка морфометрии и функции сердца у детей ....	76
Основные нормативные морфометрические и гемодинамические показатели эхокардиограммы у детей в зависимости от возраста и антропометрических данных ....	76
Основные нормативные морфометрические показатели эхокардиограммы у детей в зависимости от массы и пола ....	79
Нормальные значения диаметров клапанов сердца у детей ....	82

Диапазон ожидаемых диаметров нижней полой вены и аорты на разных уровнях у детей по отношению к площади поверхности тела (формула G. Наускок) .....	84
Диапазон ожидаемых значений основных эхокардиографических параметров у детей по отношению к площади поверхности тела .....	86
Список литературы .....	88

## ОЦЕНКА МОРФОМЕТРИИ И ФУНКЦИИ ЛЕВЫХ ОТДЕЛОВ СЕРДЦА У ВЗРОСЛЫХ

### Классификация нормативов и отклонений морфометрических параметров левого желудочка и предсердия при двухмерной эхокардиографии [1]

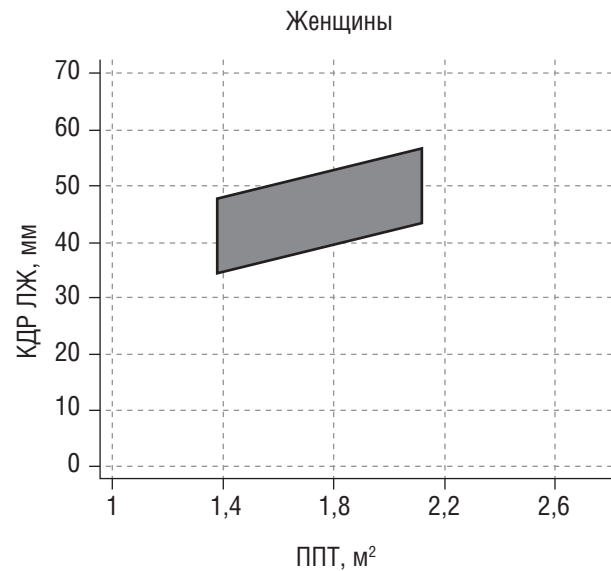
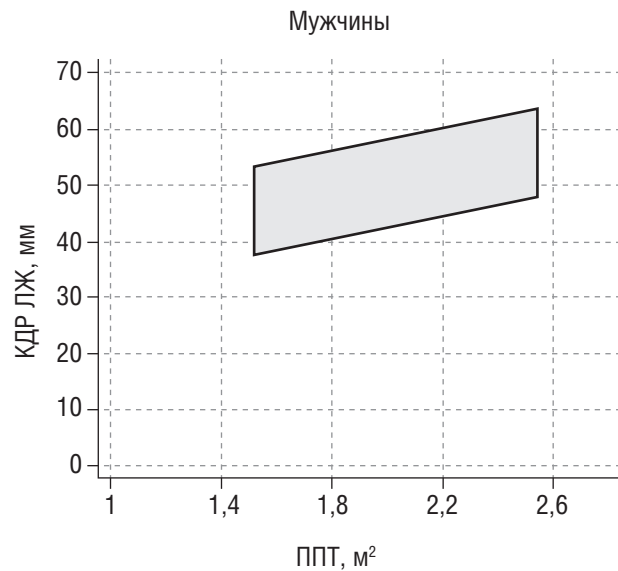
Параметр	Норма	Незначительное нарушение	Умеренное нарушение	Значительное нарушение
КДР ЛЖ*, см	3,8–5,2 ♀ 4,2–5,8 ♂	5,3–5,6 ♀ 5,9–6,3 ♂	5,7–6,1 ♀ 6,4–6,8 ♂	>6,1 ♀ >6,8 ♂
КСР ЛЖ, см	2,2–3,5 ♀ 2,5–4,0 ♂	3,6–3,8 ♀ 4,1–4,3 ♂	3,9–4,1 ♀ 4,4–4,5 ♂	>4,1 ♀ >4,5 ♂
Индекс КДР ЛЖ, см/м <sup>2</sup>	2,2–3,1	3,2–3,4 ♀ 3,2–3,3 ♂	3,5–3,7 ♀ 3,4–3,6 ♂	>3,7 ♀ >3,6 ♂
Индекс КСР ЛЖ, см/м <sup>2</sup>	1,4–2,1	2,2–2,3	2,4–2,6 ♀ 2,4–2,5 ♂	>2,6 ♀ >2,5 ♂
КДО ЛЖ, мл	46–106 ♀ 62–150 ♂	107–120 ♀ 151–174 ♂	121–130 ♀ 175–200 ♂	>130 ♀ >200 ♂

КСО ЛЖ, мл	14–42 ♀ 21–61 ♂	43–55 ♀ 62–73 ♂	55–67 ♀ 74–85 ♂	>67 ♀ >85 ♂
Индекс КДО ЛЖ, мл/м <sup>2</sup>	35–75	76–86	87–96	>96
Индекс КСО ЛЖ, мл/м <sup>2</sup>	12–30	31–36	37–42	>42
ФВ ЛЖ, %	≥54 ♀ ≥52 ♂	41–53 ♀ 41–51 ♂	30–40	<30
Индекс КДР ЛП, см/м <sup>2</sup>	1,5–2,3	2,4–2,6	2,7–2,9	>2,9
Индекс объема ЛП, мл/м <sup>2</sup>	16–34	35–41	42–48	>48

\* Все аббревиатуры, встречающиеся в таблицах, даны в списке сокращений и условных обозначений на с. 10–11.

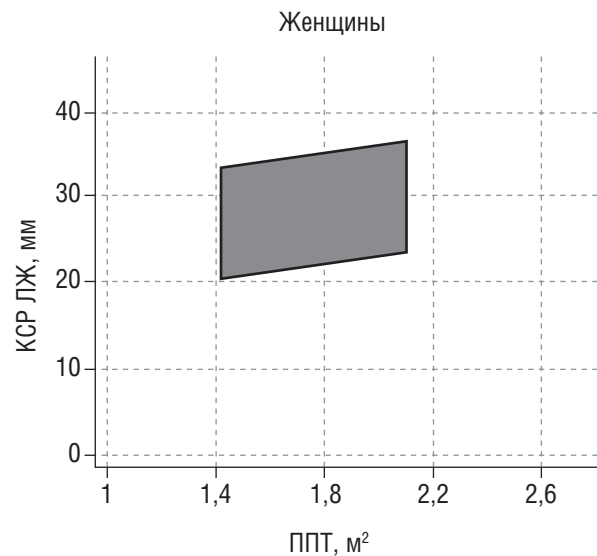
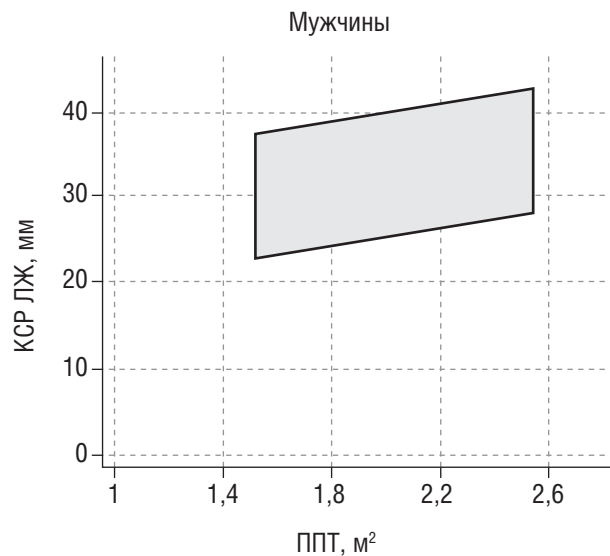


**Нормальные значения конечного диастолического размера левого желудочка из парастеральной позиции в зависимости от пола по отношению к площади поверхности тела [1]**



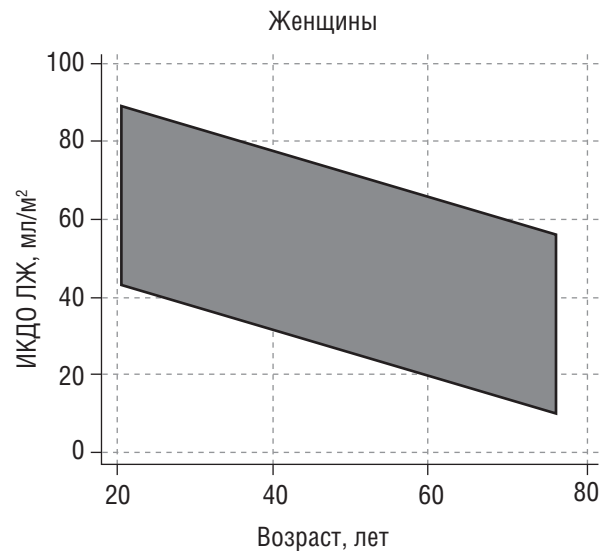
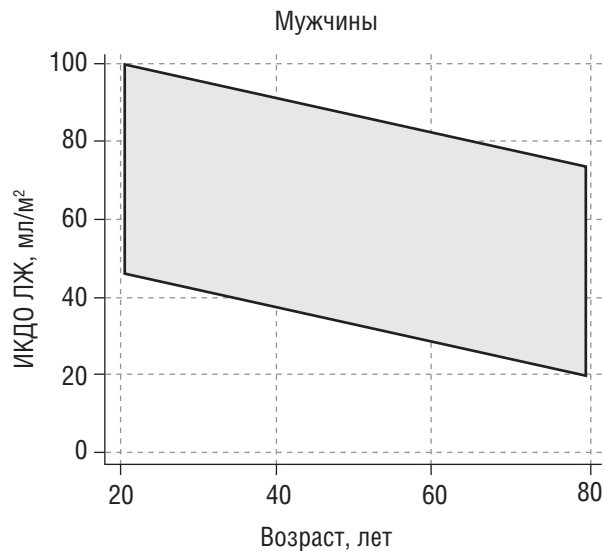
**Примечание:** КДР — конечный диастолический размер; ЛЖ — левый желудочек; ППТ — площадь поверхности тела.

**Нормальные значения конечного систолического размера левого желудочка  
из парастеральной позиции в зависимости от пола по отношению к площади поверхности тела [1]**



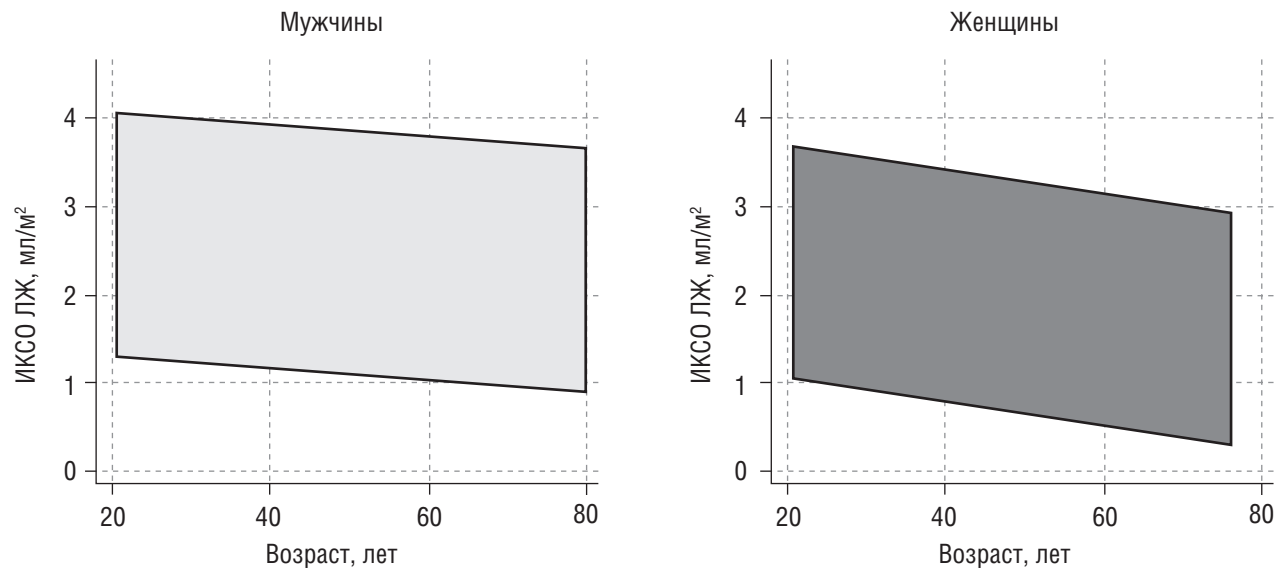
**Примечание:** КСР — конечный систолический размер; ЛЖ — левый желудочек; ППТ — площадь поверхности тела.

**Нормальные значения индекса конечного диастолического объема левого желудочка из апикальной четырехкамерной позиции в зависимости от пола по отношению к возрасту [1]**



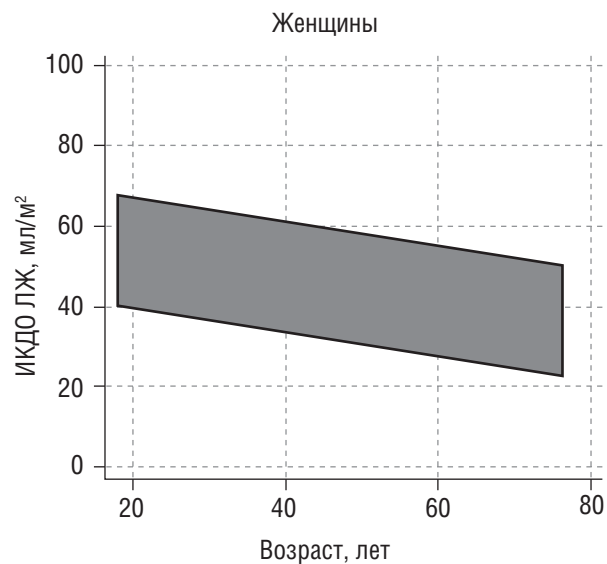
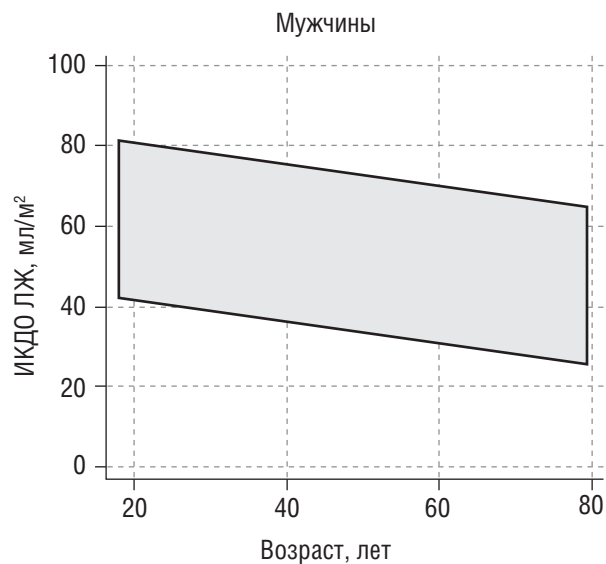
**Примечание:** ИКДО — индекс конечного диастолического объема; ЛЖ — левый желудочек; ППТ — площадь поверхности тела.

**Нормальные значения индекса конечного систолического объема левого желудочка из апикальной четырехкамерной позиции в зависимости от пола по отношению к возрасту [1]**



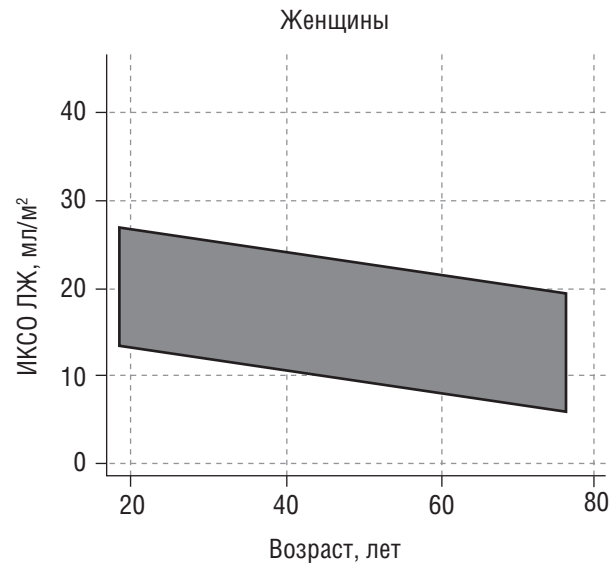
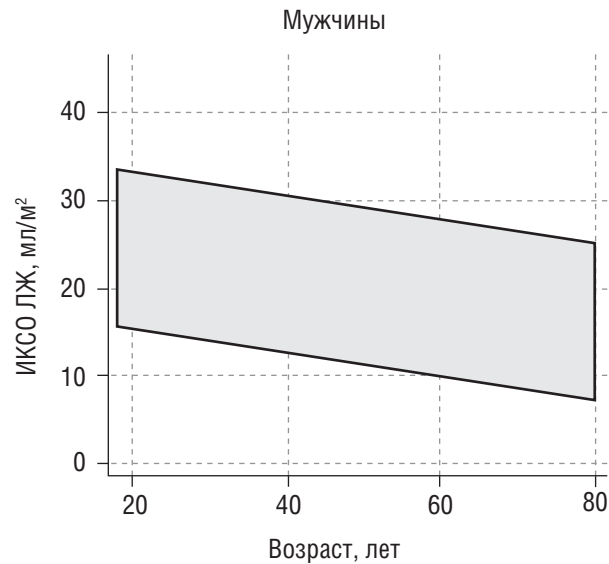
**Примечание:** ИКСО — индекс конечного систолического объема; ЛЖ — левый желудочек.

**Нормальные значения индекса конечного диастолического объема левого желудочка из апикальных четырех- и двухкамерных позиций (расчет объема биплановым методом) в зависимости от пола по отношению к возрасту [1]**



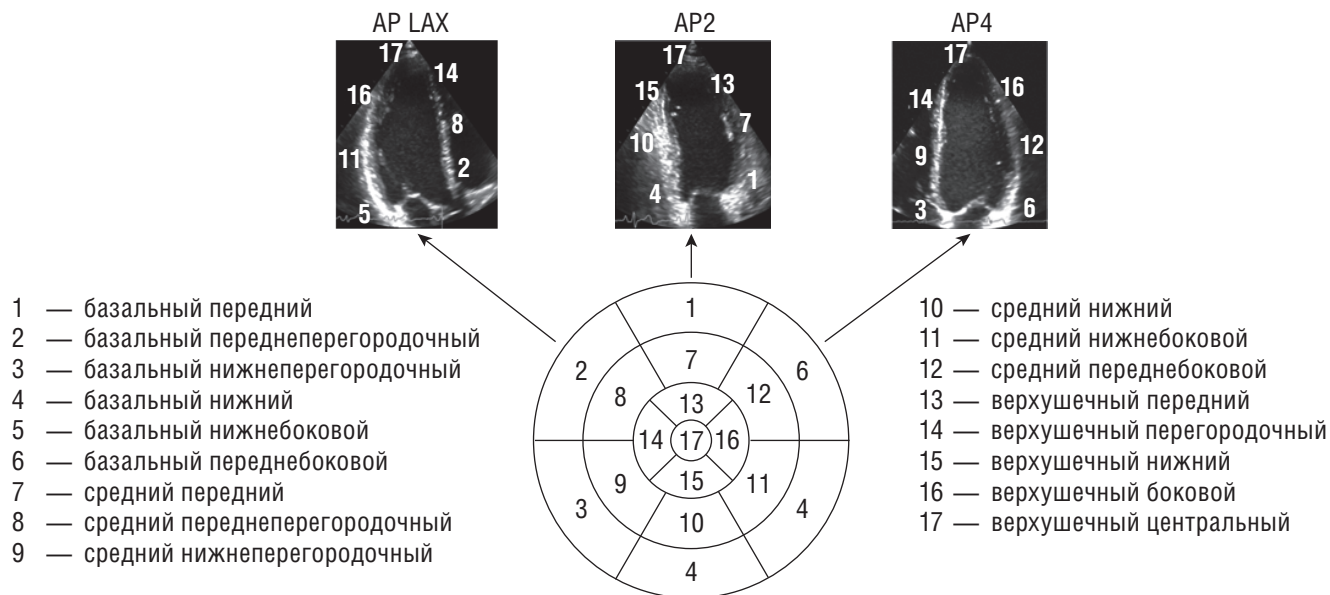
**Примечание:** ИКДО — индекс конечного диастолического объема; ЛЖ — левый желудочек.

**Нормальные значения индекса конечного систолического объема левого желудочка из апикальных четырех- и двухкамерных позиций (расчет объема биплановым методом) в зависимости от пола по отношению к возрасту [1]**



**Примечание:** ИКСО — индекс конечного систолического объема; ЛЖ — левый желудочек.

### Расположение 17 миокардиальных сегментов левого желудочка в соответствии с апикальными эхокардиографическими сечениями



На схеме «бычий глаз» сегменты представлены так, как они бы виделись при взгляде со стороны верхушки сердца [1].

**Примечание:** AP LAX — апикальная позиция длинной оси; AP2 — апикальная двухкамерная позиция; AP4 — апикальная четырехкамерная позиция.

## Типичные зоны коронарного кровоснабжения миокардиальных сегментов левого желудочка [1]

Сегмент левого желудочка	Большинство случаев предусматривает кровоснабжение из бассейна одной артерии		Возможно кровоснабжение из того или иного бассейна, а также смешанное кровоснабжение		
	ПКА	ПМЖА	ПКА + ОА	ПМЖА + ОА	ПКА + ПМЖА
1 — базальный передний		+			
2 — базальный переднеперегородочный		+			
3 — базальный нижнеперегородочный	+				
4 — базальный нижний	+				
5 — базальный нижнебоковой			+		
6 — базальный переднебоковой				+	
7 — средний передний		+			
8 — средний переднеперегородочный		+			
9 — средний нижнеперегородочный					+



*Окончание таблицы*

Сегмент левого желудочка	Большинство случаев предусматривает кровоснабжение из бассейна одной артерии		Возможно кровоснабжение из того или иного бассейна, а также смешанное кровоснабжение		
	ПКА	ПМЖА	ПКА + ОА	ПМЖА + ОА	ПКА + ПМЖА
10 — средний нижний	+				
11 — средний нижнебоковой			+		
12 — средний переднебоковой				+	
13 — верхушечный передний		+			
14 — верхушечный перегородочный		+			
15 — верхушечный нижний		+			
16 — верхушечный боковой				+	
17 — верхушечный центральный		+			

**Классификация морфометрических отклонений,  
характеризующих выраженность гипертрофии левого желудочка [1, 2]**

Параметр	Норма	Незначительное нарушение	Умеренное нарушение	Значительное нарушение
Толщины МЖП и ЗСЛЖ, мм	6–9 ♀ 6–10 ♂	10–12 ♀ 11–13 ♂	13–15 ♀ 14–16 ♂	>15 ♀ >16 ♂
ОТМ ЛЖ	0,22–0,42	0,43–0,47 ♀ 0,43–0,46 ♂	0,48–0,52 ♀ 0,47–0,51 ♂	>0,52 ♀ >0,52 ♂
<b>Линейный метод</b>				
Масса миокарда ЛЖ, г	67–162 ♀ 88–224 ♂	163–186 ♀ 225–258 ♂	187–210 ♀ 259–292 ♂	>210 ♀ >292 ♂
ИММ ЛЖ (масса/площадь поверхности тела), г/м <sup>2</sup>	43–95 ♀ 49–115 ♂	96–108 ♀ 116–131 ♂	109–121 ♀ 132–148 ♂	>121 ♀ >148 ♂
ИММ ЛЖ (масса/рост <sup>2,7</sup> ), г/м <sup>2,7</sup>	18–47 ♀ 20–50 ♂	48–51 ♀ 51–55 ♂	52–59 ♀ 56–63 ♂	>59 ♀ >63 ♂
<b>Двухмерный метод «площадь–длина»</b>				
Масса миокарда ЛЖ, г	66–150 ♀ 96–200 ♂	151–171 ♀ 201–227 ♂	172–193 ♀ 228–254 ♂	>193 ♀ >254 ♂
ИММ ЛЖ, г/м <sup>2</sup>	44–88 ♀ 50–102 ♂	89–100 ♀ 103–116 ♂	101–112 ♀ 117–130 ♂	>112 ♀ >130 ♂

**Оценка варианта ремоделирования/гипертрофии миокарда левого желудочка  
в зависимости от величин его массы и относительной толщины миокарда [1]**

Относительная толщина миокарда ЛЖ, ед.	>0,42	Концентрическое ремоделирование	Концентрическая гипертрофия
	≤0,42	Нормальная геометрия	Эксцентрическая гипертрофия

Масса миокарда ЛЖ, г/м <sup>2</sup>	
≤95 (♀)	>95 (♀)
≤115 (♂)	>115 (♂)

## Варианты ремоделирования миокарда левого желудочка и причины их развития (А.Н. Куликов)

Тип ремоделирования левого желудочка	Основные причины развития ремоделирования левого желудочка
Концентрическое ремоделирование или концентрическая гипертрофия ЛЖ	<ul style="list-style-type: none"> <li>• Увеличение постнагрузки — «нагрузка давлением» (артериальная гипертензия, стеноз устья аорты).</li> <li>• Нарушение наполнения ЛЖ, часто сочетается с резко увеличенным ЛП (митральный стеноз рестриктивная кардиомиопатия, в том числе болезни накопления; перикардиты).</li> <li>• Первичная (гипертрофическая кардиомиопатия)</li> </ul>
Эксцентрическая гипертрофия ЛЖ	<ul style="list-style-type: none"> <li>• Увеличение преднагрузки — «нагрузка объемом», исходно сократимость ЛЖ нормальная или увеличенная (митральная и аортальная недостаточность).</li> <li>• Снижение сократимости ЛЖ, характерно сферическое ремоделирование ЛЖ (дилатационная кардиомиопатия, ишемическая кардиомиопатия, декомпенсированный порок сердца)</li> </ul>
Нормальная геометрия ЛЖ	<ul style="list-style-type: none"> <li>• Возможна на начальных стадиях заболеваний сердца.</li> <li>• В дебюте острых заболеваний сердца (нередко сопровождается нарушением локальной или глобальной кинетики миокарда ЛЖ — инфаркт миокарда, миокардит)</li> </ul>
Аномальная геометрия (деформация ЛЖ)	<ul style="list-style-type: none"> <li>• Аневризма ЛЖ (диастолическое выпячивание стенки ЛЖ с ее истончением и парадоксальным движением в систолу).</li> <li>• Систолическая деформация ЛЖ (синдром такоцубо).</li> <li>• Деформация вследствие внешнего или внутреннего сдавления (новообразование)</li> </ul>

## ОЦЕНКА МОРФОМЕТРИИ И ФУНКЦИИ ПРАВЫХ ОТДЕЛОВ СЕРДЦА У ВЗРОСЛЫХ

### Классификация нормативов и отклонений морфометрических параметров правого желудочка и предсердия [1]

Параметр	Норма	Незначительное нарушение	Умеренное нарушение	Значительное нарушение
Базальный диаметр ПЖ (КДР1), см	2,5–4,1	–	–	–
Срединный диаметр ПЖ (КДР2), см	1,9–3,5	3,6–3,7	3,8–4,1	>4,1
Продольный размер ПЖ (КДР3), см	5,9–8,3	–	–	–
Диаметр ВТПЖ над аортой, см	2,1–3,5	–	–	–
Диаметр ВТПЖ над ЛА, см	1,7–2,7	–	–	–
Толщина стенки ПЖ, мм	1–5	–	–	–
Индекс диастолической площади ПЖ, см <sup>2</sup> /м <sup>2</sup>	4,5–11,5 ♀ 5,0–12,6 ♂	–	–	–
Индекс систолической площади ПЖ, см <sup>2</sup> /м <sup>2</sup>	1,6–6,4 ♀ 2,0–7,4 ♂	–	–	–
Фракциональное изменение площади ПЖ, %	35–63	–	–	–

s' латерального кольца ТК, см/с	≥9,5	–	–	–
Глобальная продольная деформация (стрейн) свободной стенки ПЖ, %	<–20	–	–	–
RIMP PW ПЖ	<0,44	–	–	–
RIMP TDI ПЖ	<0,55	–	–	–
TAPSE, см	>1,7	1,3–1,7	1,0–1,2	<1,0
Индекс диаметра ПП, см/м <sup>2</sup>	1,6–2,5	2,6–2,8	2,9–3,1	>3,1
Индекс длинника ПП, см/м <sup>2</sup>	1,9–3,1 ♀ 1,8–3,0 ♂	–	–	–
Двухмерный объем ПП, мл/м <sup>2</sup>	9–33 ♀ 11–39 ♂	–	–	–

**Примечание:** s' — пиковая скорость систолического движения.

## НОРМАЛЬНЫЕ ЗНАЧЕНИЯ МОРФОМЕТРИЧЕСКИХ ПАРАМЕТРОВ КАМЕР СЕРДЦА, ОЦЕНЕННЫХ ПРИ ПОМОЩИ ТРЕХМЕРНОЙ ЭХОКАРДИОГРАФИИ [1, 3, 7]

Параметр	Левый желудочек	Правый желудочек	Левое предсердие	Правое предсердие
Индекс КДО, мл/м <sup>2</sup>	34–68 ♀ 34–80 ♂	32–74 ♀ 35–87 ♂	5–18 ♀ 6–20 ♂	5–18 ♀ 7–22 ♂
Индекс КСО, мл/м <sup>2</sup>	11–28 ♀ 12–33 ♂	8–36 ♀ 10–44 ♂	15–42 ♀ 15–39 ♂	17–41 ♀ 18–50 ♂
ФВ, %	54–72 ♀ 52–68 ♂	45–71	44–80 ♀ 46–77 ♂	48–83 ♀ 46–74 ♂
ИММ, г/м <sup>2</sup>	45–77 ♀ 52–88 ♂	–	–	–

## НОРМАЛЬНЫЕ ЗНАЧЕНИЯ ГЛОБАЛЬНОЙ ПРОДОЛЬНОЙ ДЕФОРМАЦИИ (СТРЕЙНА) ЛЕВОГО ЖЕЛУДОЧКА В ЗАВИСИМОСТИ ОТ ПРОИЗВОДИТЕЛЯ ОБОРУДОВАНИЯ И ПРОГРАММНОГО ОБЕСПЕЧЕНИЯ [1, 5]

Производитель оборудования	Программное обеспечение	Норматив, %
General Electric	EchoPAC BT 12	<-18
	EchoPAC 110.1.3	<-17
Philips	QLAB 7.1	<-14
Toshiba	Ultra Extend	<-15
Siemens	VVI	<-12
Esaote	Mylab 50	<-13



## ОЦЕНКА МОРФОМЕТРИИ АОРТЫ У ВЗРОСЛЫХ

---

### Нормальные значения диаметров аорты в разных отделах при эхокардиографии [1]

Параметр	Абсолютные значения, см	Индексированные значения, см/м <sup>2</sup>
Кольцо аорты	1,9–2,7 ♀ 2,0–3,2 ♂	1,1–1,5 ♀ 1,1–1,5 ♂
Синусы Вальсальвы	2,4–3,6 ♀ 2,8–4,0 ♂	1,4–2,2 ♀ 1,4–2,2 ♂
Синотубулярное соединение	2,0–3,2 ♀ 2,3–3,5 ♂	1,1–1,9 ♀ 1,1–1,9 ♂
Проксимальная восходящая аорта	1,8–3,5 ♀ 2,2–3,8 ♂	1,0–2,2 ♀ 1,1–1,9 ♂