

УДК 616.61-006-089
ББК 56.9+55.6+54.57
А60

01-ПРЧ-2202

Авторы

Аляев Юрий Геннадьевич — д-р мед. наук, проф., чл.-кор. РАН, зав. кафедрой урологии ГБОУ ВПО «Первый Московский государственный медицинский университет им. И.М. Сеченова» Минздрава России;

Глыбочко Петр Витальевич — д-р мед. наук, проф., чл.-кор. РАН, ректор ГБОУ ВПО «Первый Московский государственный медицинский университет им. И.М. Сеченова» Минздрава России.

Аляев, Ю. Г.

А60 Оперативное лечение больных опухолью почки (прошлое, настоящее, будущее) / Ю. Г. Аляев, П. В. Глыбочко. — М. : ГЭОТАР-Медиа, 2015. — 488 с.

ISBN 978-5-9704-3581-6

Авторы монографии обобщают свой опыт оперативного лечения больных опухолью почки в Клинике урологии Первого МГМУ им. И.М. Сеченова за последние 45 лет, обосновывают современную стратегию, выбор оперативного доступа, тактику и технику оперативного пособия, предлагают новые пути компьютер-ассистированных операций с учетом ЗО-реформации и осуществления предварительных многовариантных виртуальных пособий. Часть 1 анализирует оперативные пособия прошлого, выполненные в 1970—2000 гг. Часть 2 — наблюдения настоящего времени с преимущественным лапароскопическим исполнением пособий. И наконец, часть 3 — наблюдения последних 5 лет с использованием ЗО-технологий и дальнейшим совершенствованием, планированием и виртуальным осуществлением предполагаемых реальных пособий с привлечением ЗО-принтинговых макетов и роботических технологий.

УДК 616.61-006-089
ББК 56.9+55.6+54.57

Авторский коллектив благодарит Издательскую группу «ГЭОТАР-Медиа» за помощь в реализации авторских идей и высокий профессиональный уровень подготовки издания, а также выражает надежду на дальнейшее плодотворное сотрудничество.

© Аляев Ю.Г., Глыбочко П.В., 2015

© ООО Издательская группа «ГЭОТАР-Медиа», 2015

ISBN 978-5-9704-3581-6

© ООО Издательская группа «ГЭОТАР-Медиа», оформление, 2015

ОГЛАВЛЕНИЕ

<i>Предисловие</i>	6
Список сокращений и условных обозначений.....	7
Часть 1. Расширенные, комбинированные и органосохраняющие операции при раке почки.....	9
Введение.....	13
Раздел 1. Расширенные и комбинированные операции при раке почки.....	17
Вступление.....	17
Глава 1. Лимфаденэктомия при оперативном лечении больных раком почки.....	18
Глава 2. Оперативное лечение больных раком почки с инвазией почечной и нижней полой вены.....	35
Глава 3. Комбинированные операции при раке почки.....	75
Раздел 2. Органосохраняющие операции при раке почки.....	100
Глава 4. Обзор литературы.....	100
Глава 5. Органосохраняющие операции при раке почки (собственные данные).....	120
Часть 2. Выбор диагностической и лечебной тактики при опухоли почки.....	203
<i>Прошло 15 лет</i>	205
От авторов.....	208
Введение.....	209
Глава 1. Лечебная тактика в зависимости от характеристик опухоли.....	210
Глава 2. Выбор лечебной тактики в зависимости от распространенности заболевания.....	261
Глава 3. Влияние на тактику лечения изменений ипсилатеральной почки.....	291
Глава 4. Тактика лечения больного опухолью почки в зависимости от состояния противоположного органа.....	307
Глава 5. Тактика лечения больных опухолью почки в зависимости от возраста и выраженности сопутствующих заболеваний.....	339
Часть 3. ЗБ-технологии при операциях по поводу опухоли почки. От хирургии виртуальной к реальной.....	371
<i>Прошло еще 10 лет</i>	373
Новый взгляд на базовые дисциплины, реализованный в последние 5 лет, при разработке оперативного лечения больных опухолью почки.....	376
Глава I. Компьютерные методы визуализации — основа ЗО-изображений и виртуальных технологий.....	379
Глава 2. Органосохраняющие операции.....	397
Глава 3. Виртуальные и реальные расширенные нефрэктомии при опухоли.....	446
Значимость виртуальных операций для реальной хирургии или компьютер- ассистированная хирургия при опухоли почки.....	467
Роботические операции при опухоли почки.....	470
Перспективы проблемы «Оперативное лечение при опухоли почки».....	472
Предметный указатель.....	480

Приложения даны в электронной версии по адресу
<http://www.rosmedlib.ru/book/ISBN9785970435816-00100000.html>

ПРЕДИСЛОВИЕ

Характеристики каждого из названных периодов в сумме представляют одно целое, несмотря на произошедшие колоссальные изменения в нашей дисциплине в прошлом, происходящие перемены в настоящем и предстоящие предполагаемые подвижки в будущем. Из прошлого можно выделить общепризнанные основные вехи фундаментального плана, укоренившиеся и занявшие прочные ниши в нашей дисциплине. К примеру, не вызывает никакого сомнения положение о том, что основным методом лечения больных раком почки остается оперативный. Прошлое представлено в настоящей книге докторской диссертацией Ю.Г. Аляева под названием «Расширенные, комбинированные и органосохраняющие операции при раке почки», защищенной в 1989 г. В монографии «Выбор диагностической и лечебной тактики яри опухоли почки», включенной в данную книгу, изложены происходящие изменения в период с 1990 по 2005 г. с акцентом на органосберегающие пособия при раке одной почки и здоровой другой. Последние 10 лет характеризуются как настоящим состоянием проблемы (использование лапароскопических доступов, выделение видов органосохраняющих операций), так и активно внедряющимися элементами буду-

щего с использованием 3D-технологий и роботов. Монография «3D-технологии при операциях по поводу опухоли почки. От хирургии виртуальной к реальной» (2014 г.) является завершающей в настоящей книге.

В преддверии предстоящего в Санкт-Петербурге XV конгресса Российского общества урологов (РОУ) с глобальной тематикой «Урология в XXI веке» мы сочли целесообразным провести анализ долговременного (на протяжении 45 лет) развития решения проблемы оперативного лечения больных опухолью почки и посвятить нашу книгу Юрию Антоновичу Пытелю, который явился инициатором разработки данной тематики и был куратором ее на протяжении всей своей жизни. В книге мы объединили результаты исследований из наиболее значимых наших монографий и диссертаций. Надеемся, что представленный опыт будет полезен как в практической деятельности при исполнении операций, так и в научных разработках интраоперационной навигации, виртуальных многовариантных пособий с последующим реальным осуществлением их на основе 3D-изображений и 3D-принтинга с использованием или без использования робота.

ОГЛАВЛЕНИЕ ЧАСТИ 1

Введение.....	13
Раздел 1. Расширенные и комбинированные операции при раке почки.....	17
Вступление.....	17
Глава 1. Лимфаденэктомия при оперативном лечении больных раком почки.....	18
А. Обзор литературы.....	18
Целесообразность лимфаденэктомии.....	18
Объем лимфаденэктомии.....	19
Анатомические особенности лимфатической системы правой и левой почки.....	20
Частота поражения лимфатических узлов.....	21
Прогноз при метастатическом поражении лимфатических узлов.....	23
Б. Лимфаденэктомия при оперативном лечении больных раком почки (собственные данные).....	24
Характеристика материала.....	24
Тактические и технические моменты лимфаденэктомии.....	25
Глава 2. Оперативное лечение больных раком почки с инвазией почечной и нижней полой вены.....	35
А. Обзор литературы.....	35
Вступление.....	35
Частота венозной инвазии при раке почки.....	35
Уровень распространения опухолевого тромбоза.....	36
Врастание опухолевых масс в стенку нижней полой вены.....	37
Диагностика опухолевого тромбоза и предоперационное обследование.....	38
Оперативный доступ при опухолевом тромбозе.....	39
Тактические и технические моменты операции.....	40
Эмболизация почечной артерии у больных с тромбозом нижней полой вены.....	43
Осложнения оперативного лечения.....	44
Прогноз у больных раком почки и венозной инвазией.....	44
Б. Оперативное лечение больных раком почки при опухолевом тромбозе почечной и нижней полой вены (собственные данные).....	45
Характеристика материала.....	45
Особенности диагностики опухолевого тромбоза почечной и нижней полой вены.....	47
Операции при опухолевом тромбе в почечной вене.....	49
Операции при тромбозе нижней полой вены.....	55
Результаты оперативного лечения больных раком почки с тромбозом почечной и нижней полой вены.....	73
Глава 3. Комбинированные операции при раке почки.....	75
А. Обзор литературы.....	75
Б. Собственные данные.....	77
Характеристика материала.....	77
Операции у больных раком почки при метастатическом поражении легких ...	78
Операции у больных раком почки при метастатическом поражении костной системы	83
Операции при раке почки с резекцией печени.....	84
Операции при раке почки и вовлечении в процесс поджелудочной железы ...	91
Операции при раке почки и вовлечении в процесс толстой кишки.....	94

Часть 1

Резекция диафрагмы при операции по поводу рака почки.....	97
Анализ результатов комбинированных операций.....	98
Раздел 2. Органосохраняющие операции при раке почки.....	100
Глава 4. Обзор литературы.....	100
Вступление.....	100
Показания к органосохраняющим операциям.....	102
Диагностика рака единственной и обеих почек. Объем предоперационного обследования при планировании органосохраняющих операций у больных раком почки.....	ПО
Оперативные методы лечения больных раком единственной или обеих почек и больных раком одной почки и неполноценностью другой.....	113
Глава 5. Органосохраняющие операции при раке почки (собственные данные) . . .	120
Характеристика материала.....	120
Объем обследования при планировании органосохраняющей операции при раке почки.....	123
Некоторые технические аспекты органосохраняющих операций у больных раком почки.....	125
Двусторонний рак почек.....	128
Рак единственной почки.....	155
Рак одной почки и поражение другой неонкологическими заболеваниями . ■	158
Органосохраняющие операции при раке одной почки и здоровой другой почке.....	124
Отдаленные результаты органосохраняющих операций при раке почки.....	128
Заключение.....	183
Выводы.....	187
Практические рекомендации.....	187
Литература.....	190

Больному планировалось выполнение операции на следующий день после эмболизации почечной артерии, однако утром следующего дня пациент пожаловался на боль в грудной клетке справа под лопаткой, кашель. Возникло подозрение на инфарктную пневмонию, которое подтверждено рентгенологически. Назначено лечение антикоагулянтами, антибиотиками. К 3-му дню после эмболизации почечной артерии зафиксировано появление азотемии (азот мочевины 16,4 ммоль/л, креатинин 0,281 ммоль/л). Проводилась трансфузионная терапия. Постепенно состояние больного улучшилось, через 14 дней исчезли рентгенологические признаки пневмонии, нормализовались цифры мочевины и креатинина крови.

При планировании операции обсуждались вопросы оперативного доступа, методика удаления опухолевого тромба. Оптимальным подходом признана поперечная лапаротомия с пересечением прямых мышц живота и последующим продлением разреза в левое IX межреберье с вскрытием плевральной полости и рассечением диафрагмы. Предусматривалась вероятность прорастания интракавальных опухолевых масс в правую стенку нижней полой вены и устье правой почечной вены. В таком случае предполагалась кавотомия и отделение опухолевых масс от устья правой почечной вены и стенки нижней полой вены острым путем. Разумеется, предусматривалось турникетное пережатие нижней полой вены выше и ниже тромба и пережатие правой почечной артерии в аорто-кавальном промежутке сосудистым зажимом, а также обязательная лимфаденэктомия.

21.02.1983 г. произведена торакофренолапаротомия в IX межреберье слева с поперечной лапаротомией. При ревизии органов брюшной полости метастазов не обнаружено. После рассечения заднего листка брюшины параллельно селезеночному углу и нисходящей части толстой кишки последние вместе с параколоном мобилизованы медиально. Несмотря на проведенную эмболизацию почечной артерии, в области ворот почки определялся резко выраженный варикоз вен клетчатки, что заставило произвести мобилизацию левого бокового края аорты до устья почечной артерии и осуществить лигирование и пересечение ее. При этом манипуляциям мешал увеличенный латеро- и преаортальный лимфатический узел, который после частичной мобилизации отведен кпереди и кверху. Последующая мобилизация нижней полой вены, устьев обеих почечных вен, левой почечной вены на всем протяжении. При этом установлено, что правая почечная вена впадает в нижнюю полую выше

левой на 4 см, а опухолевый тромб располагается ниже и не достигает устья ее. Стягивающие турникеты проведены под нижней полой веной выше опухолевого тромба (но ниже устья правой почечной вены) и ниже его. Пальпаторная ревизия нижней полой вены в участке тромбоза показала абсолютную неподвижность тромба и тесную спаянность его со стенкой вены. Опухолевый тромбоз занимал участок нижней полой вены длиной 4 см. Прорастание стенки нижней полой вены внутрисосудистыми опухолевыми массами и расположение устья правой почечной вены выше тромба делало целесообразным выполнение сегментарной резекции нижней полой вены.

Произведена мобилизация задней стенки нижней полой вены на всем протяжении между турникетами, при этом лигирована и пересечена поясничная вена. Почка мобилизована экстрафасциально, лигирована и пересечен мочеточник, стягивающие турникеты вокруг нижней полой вены заменены на сосудистые зажимы, поверх бранш которых нижняя полая вена пересечена выше и ниже опухолевого тромба. Почка удалена единым блоком с паранефральной клетчаткой, фасциями, пре- и латероаортальными лимфатическими узлами и частью нижней полой вены, содержащей тромб. Культы нижней полой вены ушиты асептической иглой этиконовыми нитями. После снятия зажимов кровотечения нет. Произведена прекуральная и парааилкальная лимфаденэктомия. Забрюшинное пространство дренировано через контрапертуру ниже левого XII ребра. Ушиванием заднего листка брюшины брюшная полость изолирована от забрюшинного пространства. Рана диафрагмы ушита узловатыми швами. Плевральная полость дренирована хлорвиниловой трубкой № 22 и ушита. Рана послойно ушита.

Макропрепарат (рис. 1.57) представлен почкой, покрытой паранефральной клетчаткой и фасциями, почечной веной и участком нижней полой вены длиной 4 см, увеличенным пред- и латероаортальным лимфатическим узлом. После продольного рассечения тромбированного участка нижней полой вены и отделения интракавальной части тромба от стенки острым путем (рис. 1.58), а также продольного рассечения передней стенки почечной вены (рис. 1.59) тромб наряду с опухолевой массой содержит тромбофибриногенные массы. На разрезе (рис. 1.60) почка почти вся занята опухолевыми узлами разной величины. Опухоль прорастает фиброзную капсулу.

Морфологически: смешанный вариант (светло- и зернистоклеточный) почечноклеточного рака умеренной и низкой степени дифференцировки с прорастанием фиброзной капсулы. Опухолевый

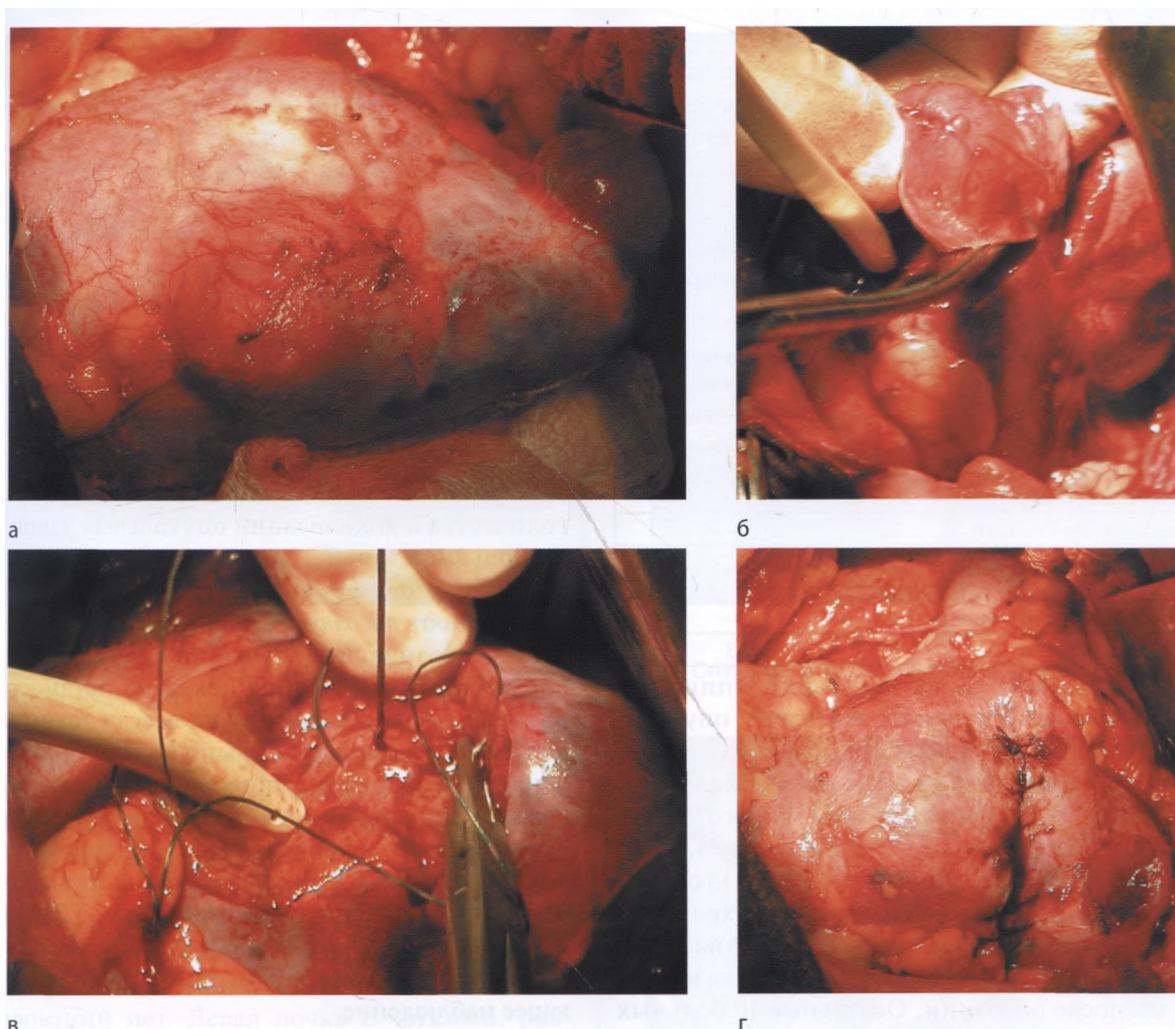


Рис. 4.15. Резекция левой почки той же больной И.: а — левая почка выделена из паранефральной клетчатки. Опухоль среднего сегмента, киста верхнего сегмента; б — клиновидная резекция средней части почки; в — ушивание зоны резекции; г — зона резекции средней части почки ушита. Купол кисты верхнего сегмента иссечен

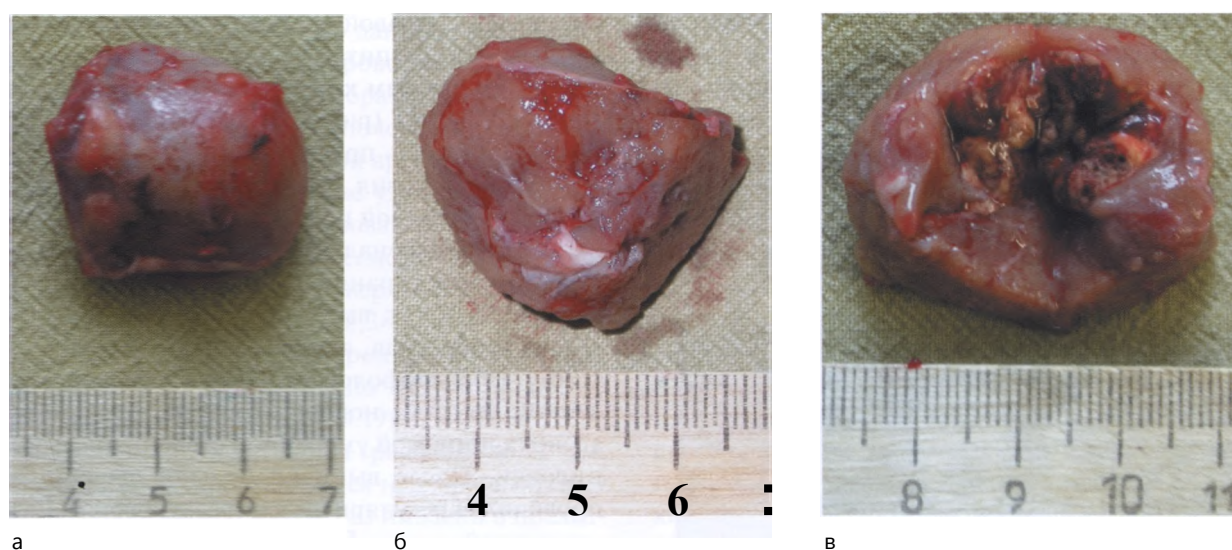


Рис. 4.16. Удаленное новообразование больной И. с прилежащей нормальной почечной паренхимой: а — экстра-ренальная часть опухоли; б — интратренальная часть опухоли; в — опухоль на разрезе