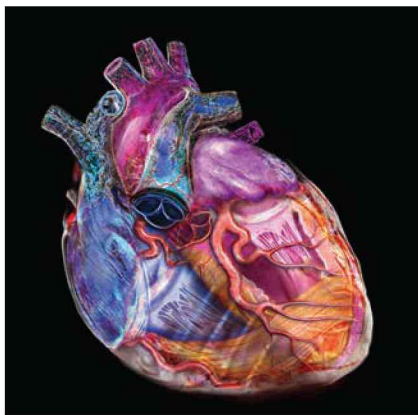




КЛИНИЧЕСКАЯ ЭХОКАРДИОГРАФИЯ

ПРАКТИЧЕСКОЕ РУКОВОДСТВО

THE PRACTICE OF **CLINICAL** **ECHOCARDIOGRAPHY**



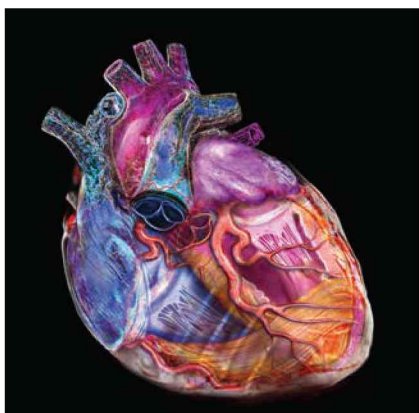Fifth Edition

Catherine M. Otto, MD

J. Ward Kennedy—Hamilton Endowed Chair in Cardiology
Professor of Medicine
University of Washington School of Medicine
Director, Heart Valve Disease Clinic
Associate Director, Echocardiography Laboratory
University of Washington Medical Center
Seattle, Washington

ELSEVIER

КЛИНИЧЕСКАЯ ЭХОКАРДИОГРАФИЯ ПРАКТИЧЕСКОЕ РУКОВОДСТВО



Перевод пятого издания

Катерина Отто

Профессор кардиологии кафедры Дж. Уорда Кеннеди–Гамильтона, профессор медицинского факультета Вашингтонского университета, директор Клиники заболеваний клапанов сердца, заместитель директора эхокардиографической лаборатории медицинского центра Вашингтонского университета, Сиэтл, штат Вашингтон



Москва
Логосфера
2019

УДК 616.12-008.3-073.96

ББК 54.101

О-874

Данное издание представляет собой перевод с английского оригинального издания **The Practice of Clinical Echocardiography**, 5th edition, автор **Catherine M. Otto**. Перевод опубликован по контракту с издательством Elsevier Inc.

Научное редактирование перевода

(полная информация на с. xvii)

Галагудза М.М. (главы 43–49), Домницкая Т.М. (главы 11–14), Зеленикин М.М. (научный консультант), Кулагина Т.Ю. (главы 25–30), Никифоров В.С. (главы 7–10), Сандриков В.А. (главы 1–6, 15–24, 31–42)

Перевод с английского

Балакирева О.С., Барсумян А.К., Блатун А.В., Гордеев О.Л., Домницкая Т.М., Кирилук В.Э., Климов В.А., Климченко Е.М., Комиссаров К.С., Лисневская Е.Е., Мусатова А.А., Назаренко Н.В., Никенина Е.В., Сугак А.Б., Сухов В.К.

О-874 **Отто, К.М.**

Клиническая эхокардиография: практическое руководство / К.М. Отто; пер. с англ.; под ред. М.М. Галагудзы, Т.М. Домницкой, М.М. Зеленикина, Т.Ю. Кулагиной, В.С. Никифорова, В.А. Сандрикова. — М.: Логосфера, 2019. — 1352 с. : ил. : 21,6 см. — ISBN 978-5-98657-064-8.

Новое издание широко известного практического руководства по клинической эхокардиографии подготовлено экспертами в области интерпретации эхокардиографических изображений и данных доплерографии. В каждой главе описана определенная патология, приведены ее эхокардиографические изображения с правильной интерпретацией, графики и рисунки, раскрывающие патофизиологию, а также рекомендации по лечению. Представлены новые методы диагностики и лечения структурных патологий сердца, включая транскатетерные методы. В конце каждой главы приведена таблица сводных данных по получению и интерпретации эхокардиограмм. Подчеркивается особая роль эхокардиографии в принятии клинических решений и прогнозировании клинических исходов. Издание дополняют видеоизображения (эхокардиограммы в режиме реального времени и иллюстрации из книги с закадровыми комментариями).

Информация, изложенная в книге, будет полезной для всех специалистов, область профессионального интереса которых — сердечно-сосудистая система, а не только для тех, кто занимается ее визуализацией. Это руководство также будет интересно кардиологам, анестезиологам, врачам функциональной диагностики и другим специалистам, использующим эхокардиографию в клинической практике, включая радиологов, интервенционных кардиологов, электрофизиологов, врачей неотложной медицины и терапевтов, которым приходится лечить пациентов с сердечно-сосудистыми заболеваниями. Много нужной информации найдут в этой книге ординаторы, старший и младший медицинский персонал, желающие расширить свои знания по эхокардиографии. Для научных сотрудников в руководстве содержится подробная информация о современных методах эхокардиографии.

УДК 616.12-008.3-073.96

ББК 54.101

Предупреждение. Данная область медицины характеризуется постоянным увеличением знаний и изменениями в клинической практике благодаря новым исследованиям и опыту лечения болезней сердца. В результате изменяются методы исследования и тактика лечения некоторых заболеваний. Практикующие врачи всегда должны полагаться на собственный опыт и знания при использовании любой информации, методов и экспериментальных данных, описанных в данном издании. Врач должен помнить о своей профессиональной ответственности и безопасности пациентов, а также о юридических последствиях неадекватного лечения. Читателю рекомендуется обращаться к самой последней информации о лекарственных препаратах и фармацевтических продуктах, указанных в издании, либо изучать инструкцию по применению, предоставляемую производителем, для контроля рекомендуемой дозы, способа и продолжительности терапии, а также оценки противопоказаний. Вся ответственность за назначение и коррекцию дозы ле-

жит на практикующем враче, который должен индивидуально подходить к лечению каждого пациента, опираясь на собственный опыт и знания. Издательство, авторы и редакторы не несут никакой юридической ответственности за любые повреждения и/или ущерб, нанесенный пациентам в результате использования любых методов, рекомендаций или предложений, которые содержатся в данной книге.

Все права защищены. Эта книга и все материалы, содержащиеся в ней, защищены авторскими правами издателя (кроме моментов, которые указаны отдельно). Никакая часть данного издания не может быть воспроизведена или передана в какой-либо форме любыми электронными или механическими средствами, включая фотокопирование, запись или любую систему хранения и извлечения информации, без письменного разрешения издателя. Подробную информацию о том, как получить разрешение, а также дополнительную информацию можно найти на нашем веб-сайте: www.elsevier.com/permissions.

ISBN 978-5-98657-064-8 (рус.)
ISBN 978-0-323-40125-8 (англ.)

© Elsevier Inc., 2017.
Daniel H. Drake и David A. Sidebotham оставляют за собой авторские права на оригинальные иллюстрации и видеоизображения в главе 19 «Чреспищеводная эхокардиография при реконструктивном хирургическом лечении митральной регургитации».
© ООО «Логосфера», перевод, оформление русского издания, 2019

Предисловие	vii
Благодарности	viii
В создании книги принимали участие	ix
От редакции русского издания	xv
Научные редакторы перевода	xvii
Список сокращений	xix

ЧАСТЬ I

Передовые принципы в эхокардиографии

Редактор Catherine M. Otto

- 1 **Диагностическое отделение эхокардиографии: структура, стандарты и повышение качества исследований** 3
RORY B. WEINER, PAMELA S. DOUGLAS
- 2 **Трехмерная эхокардиография: получение данных, вывод на экран и анализ изображений** 25
WENDY TSANG, ROBERTO M. LANG
- 3 **Комплексная диагностическая чреспищеводная эхокардиография** 51
ROSARIO V. FREEMAN
- 4 **Интраоперационная эхокардиография: основные принципы** 79
MICHAEL T. HALL, DONALD C. OXORN
- 5 **Интракардиальная эхокардиография** 107
FRANK E. SILVESTRY
- 6 **Проведение ультразвукового исследования сердца: практика, качество исследования и оценка состояния пациента** 121
PATRICIA A. PELLIKKA, MICHAEL W. CULLEN, HIROSHI SEKIGUCHI

ЧАСТЬ II

Левый желудочек

Редактор Rosario V. Freeman

- 7 **Количественная оценка структуры, напряжения стенки и систолической функции левого желудочка** 141
GERARD P. AURIGEMMA
- 8 **Механика миокарда: скорости, деформация, скорость деформации, синхронность сокращений миокарда и скручивание** 169
OTTO A. SMISETH, THOR EDVARDSEN, HANS TORP
- 9 **Диастолическая функция левого желудочка** 195
THEODORE P. ABRAHAM, SUSAN A. MAYER
- 10 **Обработка и автоматизированный анализ цифрового изображения при эхокардиографии** 219
JOHAN G. BOSCH

ЧАСТЬ III

Ишемическая болезнь сердца

Редактор Rosario V. Freeman

- 11 **Роль эхокардиографической оценки пациентов с острой болью в груди в отделении неотложной помощи** 243
KIRSTEN E. FLEISCHMANN, SARAH G. WEEKS
- 12 **Эхокардиография в отделении интенсивной терапии при остром инфаркте миокарда: диагностика осложнений и прогностические факторы** 263
IVOR L. GERBER, ELYSE FOSTER
- 13 **Стресс-эхокардиография при ишемии коронарных артерий** 287
FLORIAN RADER, ROBERT J. SIEGEL
- 14 **Стресс-эхокардиография без физической нагрузки для диагностики ишемической болезни сердца** 321
VICTORIA DELGADO, JEROEN J. BAX

ЧАСТЬ IV

Пороки клапанов сердца

Редактор Judy Hung

- 15 **Аортальный стеноз: тяжесть заболевания, прогрессирование и сроки вмешательства** 347
NIKOLAUS JANDER, JAN MINNERS
- 16 **Транскатетерная имплантация протеза аортального клапана: роль эхокардиографии при отборе пациентов, контроле процедуры и оценке результатов** 381
DAVID MESSIKA-ZEITOUN, MARINA URENA
- 17 **Аортальная регургитация: количественная оценка степени регургитации и определение сроков проведения хирургического вмешательства** 403
APTUR EVANGELISTA, LAURA GALIAN GAY
- 18 **Митральная регургитация: анатомия клапана, степень регургитации и определение сроков проведения хирургического вмешательства** 429
JUDY HUNG, FRANCESCA NESTA DELLING, ROMAIN CAPOULADE
- 19 **Чреспищеводная эхокардиография при реконструктивном хирургическом лечении митральной регургитации** 457
DANIEL H. DRAKE, KAREN G. ZIMMERMAN, DAVID A. SIDEBOTHAM
- 20 **Транскатетерная пластика митрального клапана: роль эхокардиографии при отборе пациентов, контроле процедуры и оценке результатов** 491
ERNESTO E. SALCEDO, ROBERT A. QUAFIE, MICHAEL S. KIM, JOHN D. CARROLL
- 21 **Стеноз митрального клапана: отбор пациентов, гемодинамические характеристики, осложнения и долгосрочные результаты баллонной митральной комиссуротомии** 517
BERNARD IUNG, ALEC VAHANIAN

- 22** Эндокардит: роль эхокардиографии в диагностике и принятии клинических решений 547
ZAINAB SAMAD, ANDREW WANG
- 23** Гидродинамика протезов клапанов сердца 571
AJIT P. YOGANATHAN, VRISHANK RAGHAV
- 24** Эхокардиографическая диагностика и количественная оценка дисфункции протезов клапанов сердца 599
HAÏFA MAHJOUR, ABDELLAZIZ DAHOUE, JEAN G. DUMESNIL, PHILIPPE PIBAROT

ЧАСТЬ V

Кардиомиопатии и заболевания перикарда

Редактор James N. Kirkpatrick

- 25** Дилатационная кардиомиопатия: роль эхокардиографии в диагностике и ведении пациентов 633
RICHARD K. CHENG, SOFIA CAROLINA MASRI
- 26** Гипертрофическая кардиомиопатия: роль эхокардиографии в диагностике и ведении пациентов 663
ANNA WOO
- 27** Рестриктивная кардиомиопатия: роль эхокардиографии в диагностике и прогностические факторы 699
TASNEEM Z. NAQVI, CHRISTOPHER P. APPLETON
- 28** Заболевания перикарда 729
TERRENCE D. WELCH
- 29** Трансплантация сердца: обследование до и после трансплантации 757
AUDREY H. WU, THEODORE J. KOLIAS
- 30** Эхокардиография при механической поддержке кровообращения: показатели в норме, осложнения и изменение скоростей 783
JAMES N. KIRKPATRICK

ЧАСТЬ VI

Правые отделы сердца

Редактор James N. Kirkpatrick

- 31** Анатомия, функции и эхокардиографическое исследование правого желудочка 813
ANJALI VAIDYA, JAMES N. KIRKPATRICK
- 32** Легочная гипертензия: роль эхокардиографии в диагностике и ведении пациентов 833
DAVID S. CELERMAJER, DAVID PLAYFORD
- 33** Болезни клапанов правых отделов сердца у взрослых 857
CHARLES J. BRUCE, HEIDI M. CONNOLLY

ЧАСТЬ VII

Сосудистые и системные заболевания

Редактор Jason Linefsky

- 34** Травма и расслоение аорты: роль и ограничения использования эхокардиографии 889
ANN F. BOLGER

- 35** Эхокардиографические признаки системных иммуноопосредованных заболеваний 911
CARLOS A. ROLDAN
- 36** Эхокардиография при метаболических и пищевых нарушениях 955
JASON LINEFSKY
- 37** Эхокардиография у спортсменов 981
DAVID PRIOR, MARIA BROSNAN
- 38** Эхокардиография у пациентов с наследственными заболеваниями соединительной ткани 1009
ANDREW CHENG, MARK LEWIN, AARON OLSON
- 39** Признаки старения, определяемые при эхокардиографии 1033
MICHAEL A. CHEN
- 40** Эхокардиографическая оценка пациентов с эмболией в большом круге кровообращения 1061
MARCO R. DI TULLIO
- 41** Роль эхокардиографии у пациентов с фибрилляцией и трепетанием предсердий 1089
NAZEM AKOUM, JORDAN M. PRUTKIN
- 42** Опухоли сердца 1109
CHARLES J. BRUCE

ЧАСТЬ VIII

Врожденные пороки сердца у взрослых пациентов

Редактор Karen Stout

- 43** Заболевания сердца во время беременности 1139
CANDICE K. SILVERSIDES, SAMUEL C. SIU
- 44** Врожденные внутрисердечные шунты 1165
JEANNETTE LIN, JAMIL A. ABOULHOSN
- 45** Аномалии левых отделов сердца 1191
AMI B. BHATT, DOREEN DEFARIA YEH
- 46** Аномалии правых отделов сердца 1213
YULI Y. KIM
- 47** Сложные конотрункальные пороки 1241
ANNE MARIE VALENTE, STEPHEN P. SANDERS
- 48** Транспозиция магистральных сосудов 1257
JASON F. DEEN, ERIC V. KRIEGER
- 49** Единственный желудочек сердца 1279
LUKE J. BURCHILL, RACHEL M. WALD, LUC MERTENS

ПРЕДМЕТНЫЙ УКАЗАТЕЛЬ 1307

Цель данного практического руководства — рассказать о диагностической ценности эхокардиографии в клинической практике и роли специалистов по лучевой диагностике в лечении пациентов с сердечно-сосудистыми заболеваниями. Информация, изложенная в книге, будет полезной для всех специалистов, область профессионального интереса которых — сердечно-сосудистая система, а не только для тех, кто занимается ее визуализацией. Это руководство также будет интересно кардиологам, анестезиологам и другим специалистам, использующим эхокардиографию в клинической практике, включая радиологов, интервенционных кардиологов, электрофизиологов, врачей неотложной медицины и терапевтов, которым приходится лечить пациентов с сердечно-сосудистыми заболеваниями. Много нужной информации найдут в этой книге ординаторы, старший и младший медицинский персонал, желающие расширить свои знания по эхокардиографии. Для научных сотрудников в руководстве содержится подробная информация о современных методах эхокардиографии.

Эхокардиография — ключевой метод диагностики сердечно-сосудистых заболеваний. Данный метод визуализации был интегрирован в клиническую практику давно. Сначала это было простое описание получаемых изображений, а в настоящее время эхокардиографические данные используют для постановки диагноза и назначения лечения. Нередко для принятия клинических решений достаточно только эхокардиографических данных. Если для диагностики нужна дополнительная информация, эхокардиография позволяет определить, какие другие методы визуализации следует использовать. По сути, эхокардиография стала специализированным видом кардиологической консультации.

Качественная интерпретация эхокардиограмм и данных доплерографии необходима врачу с целью принятия клинических решений, например относительно интервенционного вмешательства (транскатетерной имплантации аортального клапана), консервативного или оперативного лечения эндокардита и расслоения аорты, определения оптимального времени вмешательства у пациентов с хронической болезнью сердца (регургитацией, стенозом), прогноза и исхода заболевания, а также состояний, при которых нужен периодический контроль (врожденные пороки сердца и состояния после операции).

Эхокардиография также необходима при выборе оптимальной тактики ведения пациента, например при отборе для имплантации внутрисердечного дефибриллятора, и во время транскатетерных вмешательств.

В настоящее время клиническая эхокардиография «вышла» за пределы диагностического отделения. Эхокардиограф стали использовать в отделениях интенсивной терапии, неотложной помощи, интервенционных вмешательств, во время электрофизиологических процедур и в операционной. Аппараты становятся все более удобными для использования и менее дорогими, и вполне вероятно, что клиническое применение данного метода визуализации будет расширяться.

Каждая глава книги написана экспертом в конкретной области. В основе руководства лежит пятое издание «Учебника клинической эхокардиографии» (*Textbook of Clinical Echocardiography*), написанное К.М. Отто (Elsevier, Philadelphia, 2013). Однако в учебнике большое внимание уделяется основным принципам визуализации, а в *практическом руководстве* — роли эхокардиографии при принятии клинических решений. Акцент сделан на принципах оптимального сбора данных и количественного подхода к анализу данных с учетом потенциальных технических ограничений метода и результатов новых исследований. Чтобы подчеркнуть роль эхокардиографии в клинической практике, проанализированы преимущества и ограничения альтернативных методов диагностики. Полноту изложения материала обеспечивают таблицы, рисунки, эхокардиографические и доплеровские изображения, а также результаты современных исследований.

Пятое издание практического руководства было реструктурировано по частям. В первых 6 главах рассказывается о передовых принципах эхокардиографии. Главы, посвященные левому желудочку и ишемической болезни сердца, отредактированы Rosario Freeman, главы о пороках клапанов сердца — Judy Hung, главы о кардиомиопатиях, заболеваниях перикарда и правых отделов сердца — James Kirkpatrick, главы о сосудистых и системных заболеваниях — Jason Linefsky. Часть, посвященная врожденным порокам сердца у взрослых, в настоящее время содержит 7 глав под редакцией Karen Stout. Этот материал должен помочь начинающим врачам достичь необходимой компетентности в эхокардио-

графической оценке сложных пациентов. В таблицах содержатся информация о результатах исследований, рекомендации по лечению и корреляции клинико-эхокардиографических данных с техническими ограничениями методов визуализации о получении данных. В конце каждой главы приведена сводная информация, которая резюмирует практический подход к получению и интерпретации данных.

Авторы надеются, что руководство предоставит читателю всю необходимую информацию и дополнит его клинический опыт. Но стоит отметить, что компетентность в получении и интерпретации эхокардиографических данных зависит от соответствующего образования и обучения, которые указаны в требованиях к аккредитации врачей, специалистов и рекомендованы профессиональными сообществами, включая American Society of Echocardiography, American College of Cardiology и American Heart Association.

Данное руководство включает информацию, актуальную на момент его издания, поэтому мы реко-

мендуем читателю для получения самой свежей информации обратиться к новым публикациям.

Читателям, которые заинтересованы в углублении знаний в области эхокардиографии, рекомендуем обратиться к третьему изданию «Обзор руководства по эхокардиографии» (*Echocardiography Review Guide*), подготовленному Becky Schwaegler, Rosario Freeman и мной, а также к «Серии практической эхокардиографии по Отто» (*Otto Practical Echocardiography Series*) издательства Elsevier. Эта серия состоит из четырех книг: «Интраоперационная эхокардиография» (под редакцией Don Oxorn), «Эхокардиография при сердечной недостаточности» (под редакцией Susan Wieggers и Martin St John Sutton), «Эхокардиография при врожденных пороках сердца» (под редакцией Mark Lewin и Karen Stout), «Передовые подходы в эхокардиографии» (под редакцией Linda Gillam и моей). Все книги доступны в электронном виде и онлайн в Expert Consult.

Катерина Отто

БЛАГОДАРНОСТИ

Я благодарна всем людям, которые помогли мне в работе над данной книгой. Признательна авторам глав, которые смогли научно, продуманно и скрупулёзно, в доступной форме представить информацию о клинической эхокардиографии, а также редакторам частей Rosario Freeman, Judy Hung, James Kirkpatrick, Jason Linefsky и Karen Stout за помощь в редактировании этой книги.

Хотелось бы поблагодарить персонал каждого учреждения за подготовку рукописи и обеспечение постоянной связи. Слов благодарности заслуживают и исследователи, которые внесли ценный вклад в понимание многих заболеваний. Выражаю особую

признательность специалистам в области ультразвуковой диагностики, которые помогли нам проиллюстрировать руководство. Искренняя благодарность художнику Joe Chovan за его потрясающие иллюстрации. Кроме того, большая признательность Delores Meloni, Joanie Milnes, Clay Broeker и всей редакционной и производственной команде издательства Elsevier.

Наконец, я благодарна коллегам из отделения кардиологии Вашингтонского университета и моей семье за поддержку при работе над книгой.

Катерина Отто

В СОЗДАНИИ КНИГИ ПРИНИМАЛИ УЧАСТИЕ

Jamil A. Aboulhosen, MD

Associate Professor of Medicine and Pediatrics
Division of Cardiology
University of California, Los Angeles School of Medicine
Director, Ahmanson/UCLA Adult Congenital Heart Disease Center
Ronald Reagan Medical Center at UCLA
Los Angeles, California

Theodore P. Abraham, MD

Professor of Medicine and Radiology and Radiologic Science
Division of Cardiology
Johns Hopkins University School of Medicine
Medical Director, Echocardiography
The Johns Hopkins Hospital
Baltimore, Maryland

Nazem Akoum, MD, MS

Associate Professor of Medicine
Director, Atrial Fibrillation Program
Division of Cardiology
University of Washington
Seattle, Washington

Christopher P. Appleton, MD

Professor of Medicine
Division of Cardiovascular Diseases
Mayo Clinic Arizona
Phoenix, Arizona

Gerard P. Aurigemma, MD

Professor of Medicine and Radiology
University of Massachusetts Medical School
Director, Noninvasive Cardiology
UMass Memorial Medical Center
Worcester, Massachusetts

Jeroen J. Bax, MD, PhD

Professor of Cardiology
Department of Cardiology
University of Leiden
Director of Noninvasive Imaging
Leiden University Medical Center
Leiden, The Netherlands

Ami B. Bhatt, MD

Assistant Professor
Harvard Medical School
Director Adult Congenital Heart Disease Program
Massachusetts General Hospital
Boston, Massachusetts

Ann F. Bolger, MD

William Watt Kerr Professor of Medicine
Department of Medicine, Division of Cardiology
University of California, San Francisco School of Medicine
Director, Echocardiography
Zuckerberg San Francisco General Hospital and Trauma Center
San Francisco, California

Johan G. Bosch, PhD

Associate Professor
Thoraxcenter Biomedical Engineering
Erasmus MC
Rotterdam, The Netherlands

Maria Brosnan, MBBS, PhD

Cardiologist
St. Vincent's Hospital, Melbourne
Baker IDI, Melbourne
Melbourne, Australia

Charles J. Bruce, MBChB

Professor of Medicine
College of Medicine
Cardiovascular Diseases
Mayo Clinic
Jacksonville, Florida

Luke J. Burchill, MBBS, PhD

Assistant Professor
Adult Congenital Heart Disease, Division of Cardiology
Knight Cardiovascular Institute, Oregon Health Science University
Portland, Oregon

Romain Capoulade, PhD

Postdoctoral Fellow
Division of Cardiology
Harvard Medical School
Massachusetts General Hospital
Boston, Massachusetts

John D. Carroll, MD

Professor of Medicine
Division of Cardiology
University of Colorado, Denver
Director, Interventional Cardiology
Medical Director, Cardiac and Vascular Center
University of Colorado Hospital
Anschutz Medical Campus
Aurora, Colorado

David S. Celermajer, MBBS, PhD, DSc

Scandrett Professor of Cardiology
Sydney Medical School
University of Sydney
Director, Echocardiography Services and Director, Pulmonary
Hypertension Services
Royal Prince Alfred Hospital
Sydney, New South Wales, Australia

Michael A. Chen, MD, PhD

Associate Professor of Medicine
Division of Cardiology
University of Washington School of Medicine
Medical Director, Cardiology Clinic
Harborview Medical Center
Seattle, Washington

Andrew Cheng, MD

Acting Assistant Professor
Division of Cardiology
University of Washington
VA Puget Sound Health Care System
Seattle, Washington

Richard K. Cheng, MD, MS

Assistant Professor of Medicine
Division of Cardiology
University of Washington Medical Center
Seattle, Washington

Heidi M. Connolly, MD

Professor of Medicine
Division of Cardiovascular Diseases
Mayo Clinic
Rochester, Minnesota

Michael W. Cullen, MD

Assistant Professor of Medicine
Mayo Clinic College of Medicine
Senior Associate Consultant
Department of Cardiovascular Diseases
Mayo Clinic
Rochester, Minnesota

Abdellaziz Dahou, MD, MSc

Postdoctoral Fellow
Faculty of Medicine
Laval University
Quebec Heart and Lung Institute
Quebec City, Quebec, Canada

Jason F. Deen, MD

Assistant Professor of Pediatrics
Adjunct Assistant Professor of Medicine
Division of Cardiology
Seattle Children's Hospital
University of Washington Medical Center
Seattle, Washington

Victoria Delgado, MD, PhD

Assistant Professor
University of Leiden
Cardiologist
Department of Cardiology
Leiden University Medical Center
Leiden, The Netherlands

Francesca Nesta Delling, MD

Assistant Professor of Medicine
Department of Medicine, Division of Cardiology
University of California, San Francisco
San Francisco, California

Marco R. Di Tullio, MD

Professor of Medicine at CUMC
Department of Medicine, Division of Cardiology
Columbia University
Associate Director, Adult Cardiovascular Ultrasound Laboratories
Columbia University Medical Center
New York, New York

Pamela S. Douglas, MD

Ursula Geller Professor of Research in Cardiovascular Disease
Medicine (Cardiology)
Duke University School of Medicine
Durham, North Carolina

Daniel H. Drake, MD

Surgeon
Department of Surgery
Munson Medical Center
Director, Cardiothoracic Research
Webber Heart Center, Munson Healthcare
Traverse City, Michigan
Director, Mitral Initiative
Michigan Society of Thoracic and Cardiovascular Surgeons
Ann Arbor, Michigan

Jean G. Dumesnil, MD

Emeritus Professor of Medicine
Laval University
Quebec City, Quebec, Canada

Thor Edvardsen, MD, PhD

Professor Faculty of Medicine
University of Oslo
Head of Department
Department of Cardiology
Oslo University Hospital, Rikshospitalet
Oslo, Norway

Artur Evangelista, MD, PhD

Head of Cardiac Imaging Department
Division of Cardiology
Hospital Universitari Vall d'Hebron
Barcelona, Spain

Kirsten E. Fleischmann, MD, MPH

Professor of Clinical Medicine
Division of Cardiology, Department of Medicine
University of California, San Francisco
Medical Director, Cardiac Stress Laboratory
UCSF Medical Center
San Francisco, California

Elyse Foster, MD

Professor Emeritus of Clinical Medicine
Division of Cardiology
University of California, San Francisco
San Francisco, California

Rosario V. Freeman, MD, MS

Professor of Medicine
Division of Cardiology
Director, Cardiology Fellowship Programs
University of Washington
Seattle, Washington

Laura Galian Gay, MD

Cardiac Imaging Cardiologist
Division of Cardiology
Hospital Universitari Vall d'Hebron
Barcelona, Spain

Ivor L. Gerber, MBChB, MD

Director of Adult Echocardiography
Department of Cardiology
Green Lane Cardiovascular Service
Auckland City Hospital
Auckland, New Zealand

Michael T. Hall, MD

Acting Assistant Professor
Department of Anesthesiology
University of Washington
Seattle, Washington

Judy Hung, MD

Associate Professor of Medicine
Department of Medicine, Division of Cardiology
Harvard Medical School
Massachusetts General Hospital
Boston, Massachusetts

Bernard Iung, MD

Professor of Cardiology
Department of Cardiology
Bichat Hospital, APHP
DHU FIRE
Paris Diderot University
Paris, France

Nikolaus Jander, MD

Head of Department
Department of Echocardiography
Clinic for Cardiology and Angiology II
University Heart Center Freiburg/Bad Krozingen
Bad Krozingen, Germany

Michael S. Kim, MD

Medical Director
Structural Heart and Valve Disease Program
Cardiovascular Institute of North Colorado
Greeley, Colorado

Yuli Y. Kim, MD

Associate Professor of Medicine
Division of Cardiology
Perelman School of Medicine at the University of Pennsylvania
Medical Director, Philadelphia Adult Congenital Heart Center
Hospital of the University of Pennsylvania and The Children's
Hospital of Philadelphia
Philadelphia, Pennsylvania

James N. Kirkpatrick, MD

Associate Professor of Medicine
Division of Cardiology, Department of Medicine
University of Washington
Director of Echocardiography
University of Washington Medical Center
Seattle, Washington

Theodore J. Kolas, MD

Associate Professor of Medicine
Division of Cardiovascular Medicine, Department
of Internal Medicine
University of Michigan Medical School
Director, Adult Echocardiography Laboratory
University of Michigan Health System
Ann Arbor, Michigan

Eric V. Krieger, MD

Assistant Professor of Medicine
Division of Cardiology
Associate Director, Adult Congenital Heart Service
University of Washington School of Medicine
Seattle, Washington

Roberto M. Lang, MD

Professor of Medicine
Director, Noninvasive Imaging Laboratories
University of Chicago
Chicago, Illinois

Mark Lewin, MD

Professor and Chief
Division of Pediatric Cardiology
University of Washington School of Medicine
Heart Center Co-Director
Seattle Children's Hospital
Seattle, Washington

Jeannette Lin, MD

Assistant Clinical Professor of Medicine
Division of Cardiology
University of California, Los Angeles School of Medicine
Faculty, Ahmanson/UCLA Adult Congenital Heart Disease Center
Ronald Reagan Medical Center at UCLA
Los Angeles, California

Jason Linefsky, MD, MS

Assistant Professor of Medicine
Department of Medicine
Emory University
Decatur, Georgia

Hai#fa Mahjoub, MD, PhD

Postdoctoral Fellow
Faculty of Medicine
Laval University
Quebec Heart and Lung Institute
Quebec City, Quebec, Canada

Sofia Carolina Masri, MD

Assistant Professor
Cardiology Division
University of Washington
Seattle, Washington

Susan A. Mayer, MD

Assistant Professor of Medicine
Division of Cardiology
Associate Director, Echo Education
Director, Advanced Echo Fellowship
Director, Echocardiography Lab, Johns Hopkins Bayview
Johns Hopkins School of Medicine
Baltimore, Maryland

Luc Mertens, MD, PhD

Professor of Pediatrics University of Toronto
Director, Echocardiography Lab
SickKids Hospital
Toronto, Ontario, Canada

David Messika-Zetoun, MD, PhD

Professor of Cardiology
University Paris Diderot and Bichat Hospital
Paris, France

Jan Minners, MD, PhD

Professor of Medicine
Department of Cardiology and Angiology II
University of Freiburg
University Heart Center Freiburg/Bad Krozingen
Bad Krozingen, Germany

Tasneem Z. Naqvi, MD, MMM

Professor of Medicine
Department of Cardiology
Mayo Clinic College of Medicine
Director, Echocardiography and Echocardiography Fellowship
Mayo Clinic
Scottsdale, Arizona

Aaron Olson, MD

Associate Professor of Pediatrics
Division of Pediatric Cardiology
University of Washington
Seattle Children's Hospital
Seattle, Washington

Donald C. Oxorn, MD

Professor of Anesthesia
Adjunct Professor of Medicine
University of Washington
Seattle, Washington

Patricia A. Pellikka, MD

Professor of Medicine
Mayo Clinic College of Medicine
Chair
Division of Cardiovascular Ultrasound
Consultant
Cardiovascular Diseases and Internal Medicine
Mayo Clinic
Rochester, Minnesota

Philippe Pibarot, DVM, PhD

Professor of Medicine
Faculty of Medicine
Laval University
Canada Research Chair in Valvular Heart Disease
Quebec Heart and Lung Institute
Quebec City, Quebec, Canada

David Playford, MBBS, PhD

Professor of Cardiology
Faculty of Medicine
University of Notre Dame
Fremantle, Western Australia, Australia
Professor of Cardiology
Mount Hospital
Perth, Western Australia, Australia

David Prior, MBBS, BMedSc, PhD

Deputy Director of Cardiology
Department of Cardiology
St Vincent's Hospital, Melbourne
Associate Professor
St Vincent's Department of Medicine
University of Melbourne
Fitzroy, Victoria, Australia

Jordan M. Prutkin, MD, MHS

Associate Professor of Medicine
Division of Cardiology
University of Washington
Medical Director, Electrophysiology Laboratory
University of Washington Medical Center
Seattle, Washington

Robert A. Quaife, MD

Professor of Medicine
Division of Cardiology
University of Colorado, Denver
Director, Interventional Cardiology
Director, Advanced Cardiac Imaging
University of Colorado Hospital
Anschutz Medical Campus
Aurora, Colorado

Florian Rader, MD, MSc

Co-Director
Clinic for Hypertrophic Cardiomyopathy
and Aortopathies
Heart Institute
Cedars-Sinai Medical Center
Los Angeles, California

Vrishank Raghav, PhD

Postdoctoral Fellow
Wallace H. Coulter School of Biomedical Engineering
Georgia Institute of Technology
Atlanta, Georgia

Carlos A. Roldan, MD

Professor of Medicine
Department of Medicine, Division of Cardiology
University of New Mexico School of Medicine
Director, Echocardiography Laboratory
New Mexico Veterans Affairs Health Care System
Albuquerque, New Mexico

Ernersto E. Salcedo, MD

Professor of Medicine
Division of Cardiology
University of Colorado Denver
Director of Echocardiography
University of Colorado Hospital
Anschutz Medical Campus
Aurora, Colorado

Zainab Samad, MBBS, MHS

Associate Professor of Medicine
Cardiology/Medicine
Duke University
Durham, North Carolina

Stephen P. Sanders, MD

Professor of Pediatrics, Part-Time
Harvard Medical School
Director, Cardiac Registry
Departments of Cardiology, Pathology, and Cardiac Surgery
Boston Children's Hospital
Boston, Massachusetts

Hiroshi Sekiguchi, MD

Assistant Professor of Medicine
College of Medicine, Division of Pulmonary
and Critical Care Medicine
Consultant
Mayo Clinic
Rochester, Minnesota

David A. Sidebotham, MBChB

Anesthesiologist and Intensivist
Departments of Cardiothoracic Anaesthesia and
the Cardiovascular Intensive Care Unit
Auckland City Hospital
Auckland, New Zealand

Robert J. Siegel, MD

Professor of Medicine
Director, Cardiac Noninvasive Laboratory
Medical Director, Clinic for Hypertrophic
Cardiomyopathy and Aortopathies
Cedars-Sinai Medical Center
Los Angeles, California

Candice K. Silversides, MS, MD

Associate Professor of Medicine
Division of Cardiology
University of Toronto
Head, Obstetric Medicine
Research Director, Toronto Congenital Cardiac Centre for Adults
Mount Sinai and Toronto General Hospital
Toronto, Ontario, Canada

Frank E. Silvestry, MD

Associate Professor of Medicine
Cardiovascular Division, Department of Medicine
Perelman School of Medicine at the University of Pennsylvania
Director, Cardiovascular Disease Fellowship
Hospital of the University of Pennsylvania
Philadelphia, Pennsylvania

Samuel C. Siu, MD, SM, MBA

Professor of Medicine
Western University
London, Ontario, Canada

Otto A. Smiseth, MD, PhD

Professor and Division Head
Cardiovascular and Pulmonary Diseases
Oslo University Hospital
Oslo, Norway

Karen Stout, MD

Professor of Medicine
Adjunct Professor of Pediatrics
Director, Adult Congenital Heart Disease Fellowship
University of Washington School of Medicine
Director, Adult Congenital Heart Disease Program
University of Washington Medical Center
and Seattle Children's Hospital
Seattle, Washington

Hans Torp, DrTech

Professor
Circulation and Medical Imaging
Norwegian University of Science and Technology
Trondheim, Norway

Wendy Tsang, MD, SM

Assistant Professor of Medicine
Division of Cardiology
University of Toronto
Toronto General Hospital
University Health Network
Toronto, Ontario, Canada

Marina Urena, MD, PhD

Interventional Cardiologist
Department of Cardiology
Paris VII University
Bichat Hospital
Paris, France

Alec Vahanian, MD

Professor of Cardiology
Paris Diderot University
Head of Cardiology
Bichat Hospital, APHP
Paris, France

Anjali Vaidya, MD

Assistant Professor of Medicine
Associate Director, Pulmonary Hypertension, Right Heart Failure,
and Pulmonary Thromboendarterectomy Program
Advanced Heart Failure and Cardiac Transplant
Temple University Hospital
Philadelphia, Pennsylvania

Anne Marie Valente, MD

Associate Professor
Pediatrics and Internal Medicine
Harvard Medical School
Outpatient Director, Boston Adult Congenital Heart Disease and
Pulmonary Hypertension Program
Boston Children's Hospital
Brigham and Women's Hospital
Boston, Massachusetts

Rachel M. Wald, MD

Associate Professor
Pediatrics, Medicine, Medical Imaging, and Obstetrics/Gynecology
University of Toronto
University Health Network, SickKids Hospital,
Mount Sinai Hospital
Toronto, Ontario, Canada

Andrew Wang, MD

Professor of Medicine Division of Cardiovascular Medicine
Duke University
Director, Cardiovascular Disease Fellowship
Duke University Medical Center
Durham, North Carolina

Sarah G. Weeks, MD

Associate Professor
Department of Cardiac Sciences
Libin Cardiovascular Institute of Alberta
Site Director, Echocardiography Foothills Medicine Centre
University of Calgary
Calgary, Alberta, Canada

Rory B. Weiner, MD

Assistant Professor of Medicine
Harvard Medical School
Cardiology Division
Massachusetts General Hospital
Boston, Massachusetts

Terrence D. Welch, MD

Assistant Professor of Medicine
Section of Cardiology, Department of Internal Medicine
Geisel School of Medicine at Dartmouth
Dartmouth-Hitchcock Medical Center
Hanover and Lebanon, New Hampshire

Anna Woo, MD, SM

Associate Professor
University of Toronto
Director, Echocardiography Laboratory
University Health Network
Toronto, Ontario, Canada

Audrey H. Wu, MD, MPH

Clinical Associate Professor
Department of Internal Medicine, Division of Cardiovascular
Medicine
University of Michigan Health System
University of Michigan Medical Center
Ann Arbor, Michigan

Doreen DeFaria Yeh, MD

Assistant Professor of Medicine
Division of Cardiology
Harvard Medical School
Associate Director, Adult Congenital Heart Disease Program
Co-Director, Cardiovascular Disease and Pregnancy Program
Massachusetts General Hospital
Boston, Massachusetts

Ajit P. Yoganathan, BS, PhD

Wallace H. Coulter Distinguished Faculty Chair in Biomedical
Engineering and Regents Professor
Wallace H. Coulter School of Biomedical Engineering
Georgia Institute of Technology
Atlanta, Georgia

Karen G. Zimmerman, BS

Editor-in-Chief
CASE: Cardiovascular Imaging Case Reports
American Society of Echocardiography
Morrisville, North Carolina
Advanced Imaging Specialist
Webber Heart Center
Munson Healthcare
Traverse City, Michigan

ОТ РЕДАКЦИИ РУССКОГО ИЗДАНИЯ

В настоящее время эхокардиография занимает ведущее место среди методов исследования в кардиологии, кардиохирургии и аритмологии. Этот метод визуализации незаменим в повседневной практике и помогает врачу своевременно диагностировать патологию миокарда, клапанного аппарата и других структур сердца и сосудов.

Разработка и внедрение новых ультразвуковых систем дали возможность визуализировать сердце и коронарные сосуды с применением контрастных средств и построением трехмерных изображений, а также оценивать функцию миокарда с учетом его перфузии.

Книга, которую вы держите в руках, представляет собой перевод с английского популярного за рубежом руководства по клинической эхокардиографии, подготовленного ведущими специалистами в области эхокардиографии и гемодинамики.

Это руководство предоставляет читателю уникальную возможность узнать, как применять эхокардиографию в клинической практике и добиться максимальной эффективности в диагностике, т.е.

что и как оценивать в зависимости от патологии и как избежать ошибок интерпретации. В книге описаны многочисленные методы, способы и приемы, а также новые подходы к диагностике, без которых невозможно адекватно лечить больных.

Следует отметить, что в данном практическом руководстве полнота и четкость изложения сочетаются с богатейшим иллюстративным материалом. Особенно высокую ценность для специалистов имеют уникальные эхокардиограммы пациентов с самой разнообразной патологией, что делает руководство незаменимым в научном и практическом плане.

Мы надеемся, что знакомство с этой интересной книгой будет полезно специалистам в области эхокардиографии, кардиологии, а также начинающим врачам, которые выбрали данную специализацию.

В.А. Сандриков,
*академик РАН, профессор,
доктор медицинских наук*

НАУЧНЫЕ РЕДАКТОРЫ ПЕРЕВОДА

ГАЛАГУДЗА Михаил Михайлович

Член-корреспондент РАН, доктор медицинских наук, директор Института экспериментальной медицины ФГБУ «Национальный медицинский исследовательский центр им. В.А. Алмазова» Минздрава России

ДОМНИЦКАЯ Татьяна Михайловна

Доктор медицинских наук, профессор, профессор кафедры функциональной и лучевой диагностики факультета повышения квалификации медицинских работников Российского университета дружбы народов

ЗЕЛЕНИКИН Михаил Михайлович

Доктор медицинских наук, профессор, заведующий отделением хирургии детей раннего возраста с врожденными пороками сердца ФГБУ «Национальный медицинский исследовательский центр сердечно-сосудистой хирургии им. А.Н. Бакулева» Минздрава России

КУЛАГИНА Татьяна Юрьевна

Доктор медицинских наук, заведующая лабораторией электрофизиологии и нагрузочных тестов отдела клинической физиологии, инструментальной и лучевой диагностики ФГБНУ «Российский научный центр хирургии им. академика Б.В. Петровского», доцент кафедры функциональной и ультразвуковой диагностики Института профессионального образования ФГАОУ ВО «Первый Московский государственный медицинский университет им. И.М. Сеченова» Минздрава России (Сеченовский Университет)

НИКИФОРОВ Виктор Сергеевич

Доктор медицинских наук, профессор, профессор кафедры функциональной диагностики ФГБОУ ВО «Северо-Западный государственный медицинский университет им. И.И. Мечникова» Минздрава России

САНДРИКОВ Валерий Александрович

Академик РАН, профессор, доктор медицинских наук, заведующий отделом клинической физиологии, инструментальной и лучевой диагностики ФГБНУ «Российский научный центр хирургии им. академика Б.В. Петровского», заведующий кафедрой функциональной и ультразвуковой диагностики Института профессионального образования ФГАОУ ВО «Первый Московский государственный медицинский университет им. И.М. Сеченова» Минздрава России (Сеченовский Университет)

СПИСОК СОКРАЩЕНИЙ

2D	двухмерный	АКШ	аортокоронарное шунтирование
3D	трехмерный	БВМК	баллонная вальвулотомия митрального клапана
3DЭРРВ	трехмерная эхокардиография в режиме реального времени	БЛНПГ	блокада левой ножки пучка Гиса
A	предсердная трансмитральная диастолическая скорость	ВАБК	внутриаортальная баллонная контрпульсация
A'	доплеровская скорость диастолической ткани с сокращением предсердий	ВВПС	взрослые врожденные пороки сердца
A2K	апикальный 2-камерный	ВЗ	время замедления
A4K	апикальный 4-камерный	ВИР	время изоволюметрического расслабления
ant	передний	ВИС	время изоволюметрического сокращения
Ar	скорость реверсивного тока из легочных вен	ВКТМС	врожденная корригированная транспозиция магистральных сосудов
A-режим	амплитудный режим (амплитуда против глубины)	ВМС	время достижения максимальной скорости
BNP	натрийуретический пептид тип В	ВПВ	верхняя полая вена
ΔP	градиент давления	ВПГД	время полуспада градиента давления
DICOM	цифровые изображения и обмен ими в медицине	ВРЛЖ	внутренний размер левого желудочка
dp/dt	отношение изменения давления во времени	ВСУ	внутрисосудистый ультразвук
D-TMC	полная (D или правая) транспозиция магистральных сосудов	ВСЭ	внутрисердечная эхокардиография
E	ранняя трансмитральная диастолическая скорость	ВТК1	первая ветвь тупого края
E'	ранняя диастолическая скорость на тканевой доплерографии	ВТК2	вторая ветвь тупого края
ЕТПП	Е-точка разделения перегородки	ВТЛЖ	выходной тракт левого желудочка
inf	нижний	ВТПЖ	выходной тракт правого желудочка
lat	латеральный	ВУ	время ускорения
М-режим	воспроизведение подвижности (глубина ко времени)	ВУКЖ	вспомогательное устройство кровообращения желудочков
NYHA	Нью-Йоркская ассоциация сердца (классификация симптомов сердечной недостаточности)	ВУЛЖ	вспомогательное устройство левого желудочка
post	задняя (или нижнелатеральная) стенка желудочка	ВУПЖ	вспомогательное устройство правого желудочка
V_{cf}	скорость кругового сокращения	ВЧПИ	высокая частота повторения импульсов
V_{max}	максимальная скорость	ГКМП	гипертрофическая кардиомиопатия
Z	акустическое сопротивление	ГЛЖ	гипертрофия левого желудочка
АБТЭ	абактериальный тромботический эндокардит	ГОКМП	гипертрофическая обструктивная кардиомиопатия
AB	атриовентрикулярный	ГПЖ	гипертрофия правого желудочка
ABK	атриовентрикулярный канал	ДАК	двухстворчатый аортальный клапан
АДПЖ	аритмогенная дисплазия правого желудочка	дАо	дуга аорты
		ДЗЛА	давление заклинивания в легочной артерии
		ДКМП	дилатационная кардиомиопатия
		ДЛА	давление в легочной артерии
		ДМЖП	дефект межжелудочковой перегородки
		ДМПП	дефект межпредсердной перегородки

ДОМСПЖ	двойное отхождение магистральных сосудов от правого желудочка	нАо	нисходящая аорта
ДПП	давление в правом предсердии	нВ	непрерывная волна
ДСЭ	добутамин-стресс-эхокардиография	НКС	некоронарная створка
ЖЭ	желудочковая экстрасистола	НПВ	нижняя полая вена
ЗАК	закрытие аортального клапана	НПП	несоответствие протез–пациент
ЗМК	замена митрального клапана	НЯ	надгрудинная ямка
ЗНА	задняя нисходящая артерия	ОАП	открытый артериальный проток
ЗСМК	задняя створка митрального клапана	ОДО	окологрудинный по длинной оси
ИБС	ишемическая болезнь сердца	ОКА	огибающая коронарная артерия
ИК	искусственное кровообращение	ОКО	окологрудинный по короткой оси
ИКД	имплантируемый кардиовертер-дефибриллятор	ОКР	отделение кардиореанимации
ИМ	инфаркт миокарда	ОКС	острый коронарный синдром
ИП	истинный просвет	ОКСДО	отношение конечно-систолическое давление–объем
ИПМ	индекс производительности миокарда	ООО	открытое овальное окно
ИСК	интеграл скорости кровотока	ОПЛВ	окклюзионное поражение легочных вен
ИЭ	инфекционный эндокардит	ОПСС	общее периферическое сосудистое сопротивление
КД	кровяное давление	ОРИТ	отделение реанимации и интенсивной терапии
КДД	конечно-диастолическое давление	ОТС	относительная толщина стенки
КДДЛЖ	конечно-диастолическое давление левого желудочка	ОЭКТ	однофотонная эмиссионная компьютерная томография
КДО	конечно-диастолический объем	ПАК	площадь аортального клапана
КДР	конечно-диастолический размер	пАн	псевдоаневризма
ККМК	кальцификация кольца митрального клапана	ПАС	подаортальный стеноз
КО	контрольный объем	ПВ	перикардальный выпот
КС	коронарный синус	ПВЛА	правая ветвь легочной артерии
КСО	конечно-систолический объем	ПВЛВ	правая верхняя легочная вена
КСР	конечно-систолический размер	ПЖ	правый желудочек
КТ	компьютерная томография	ПИС	период изоволюмического сокращения
КУГ	компенсация усиления по глубине	ПКА	правая коронарная артерия
КЭМ	контрастная эхокардиография миокарда	ПКС	правая коронарная створка
ЛА	легочная артерия	ПМ	папиллярная мышца
ЛАГ	легочная артериальная гипертензия	ПМЖВ	передняя межжелудочковая ветвь
ЛВ	легочная вена	ПМК	пролапс митрального клапана
ЛВЛВ	левая верхняя легочная вена	ПМП	предсердно-межжелудочковая перегородка
ЛГ	легочная гипертензия	ПНЛВ	правая нижняя легочная вена
ЛЖ	левый желудочек	ПОР	площадь отверстия регургитации
ЛКА	левая коронарная артерия	ПП	правое предсердие
ЛКС	левая коронарная створка	ППК	правая передняя косая
ЛЛА	левая легочная артерия	ППС	площадь поперечного сечения
ЛНЛА	левая нижняя легочная вена	ППТ	площадь поверхности тела
ЛОКА	левая огибающая коронарная артерия	ППУВ	пик-пространственный усредненный по времени
ЛП	левое предсердие	ПР	поток регургитации
ЛСС	легочное сосудистое сопротивление	ПСД	переднее систолическое движение
МАФС	митрально-аортальное фиброзное соединение	ПСЗ	пиковая скорость заполнения
МК	митральный клапан	ПСМК	передняя створка митрального клапана
МНО	международное нормализованное отношение	ПСТК	передняя створка трехстворчатого клапана
МПП	межпредсердная перегородка	ПУО	полный ударный объем
МРТ	магнитно-резонансная томография		

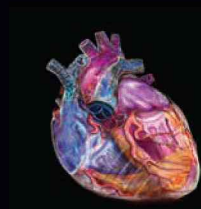ПФСР	площадь формирующейся струи регургитации	ТАДЛВ	тотальный аномальный дренаж легочных вен
ПЭТ	позитронно-эмиссионная томография	ТД	тканевой доплер
РАК	регургитация на аортальном клапане	ТЗС	толщина задней стенки
РКЛА	регургитация на клапане легочной артерии	ТИА	транзиторная ишемическая атака
РЛП	расширение левого предсердия	ТИАК	транскатетерная имплантация аортального клапана
РМК	регургитация на митральном клапане	ТК	трехстворчатый клапан
РПЖ	расширение правого желудочка	ТМС	транспозиция магистральных сосудов
РПП	расширение правого предсердия	ТНБД	тестирование с нагрузкой на беговой дорожке
РСТ	ресинхронизирующая сердечная терапия	ТТЭхоКГ	трансторакальная эхокардиография
РТК	регургитация на трехстворчатом клапане	ТФ	тетрада Фалло
САК	стеноз аортального клапана	УЛП	ушко левого предсердия
СВ	сердечный выброс	УО	ударный объем
СД	сахарный диабет	УОР	ударный объем регургитации
СДЛА	систолическое давление в легочной артерии	ФВ	фракция выброса
СКЛА	стеноз клапана легочной артерии	ФП	фибрилляция предсердий
СЛА	ствол легочной артерии	ФР	фракция регургитации
СМ	синдром Марфана	ФУ	фракция укорочения
СМК	стеноз митрального клапана	ХОБЛ	хроническая обструктивная болезнь легких
СНСФВ	сердечная недостаточность со сниженной фракцией выброса	ХТЛГ	хроническая тромбоэмболическая легочная гипертензия
СНСХФВ	сердечная недостаточность с сохранной фракцией выброса	ЧАДЛВ	частичный аномальный дренаж легочных вен
СО	стандартное отклонение	ЧКВ	чрескожное коронарное вмешательство
СОО	стандартная остаточная ошибка	ЧПИ	частота повторения импульсов
СПП	среднее пиковое пульса	ЧПЭхоКГ	чреспищеводная эхокардиография
СРП	скорость распространения потока	ЧСС	частота сердечных сокращений
ССТК	септальная створка трехстворчатого клапана	ЭКГ	электрокардиограмма
СТК	стеноз трехстворчатого клапана	ЭПО	эффективная площадь отверстия
СТС	синотубулярное соединение	ЭПОР	эффективная площадь отверстия регургитации
СТЭхоКГ	спекл-трекинг эхокардиография		
СХПИ	система хранения и передачи изображений		

Единицы измерения		
Переменная	Единица	Определение
Амплитуда	дБ	Децибелы — логарифмическая шкала, описывающая амплитуду звуковой волны
Угол	градус	Градус = $(\pi/180)\text{rad}$. Пример: межперегородочный угол
Площадь	см ²	Квадратные сантиметры. Двухмерное измерение (например, конечно-систолическая площадь) или другие значения (например, площадь клапана)
Частота (f)	Гц	Герц (циклов в секунду)
	кГц	Килогерц = 1000 Гц
	МГц	Мегагерц = 1 000 000 Гц
Длина	см	Сантиметр (1/100 м)
	мм	Миллиметр (1/1000 м или 1/10 см)
Масса	г	Грамм, например: масса ЛЖ
Давление	мм рт. ст.	Миллиметр ртутного столба, 1 мм рт. ст. = 1333,2 дин/см ² , где дин — сила в см·г·с ⁻²
Сопротивление	дин·с·см ⁻⁵	Измерение сосудистого сопротивления
Время	сек	Секунды
	мсек	Миллисекунды (1/1000 сек)
	мксек	Микросекунды
Интенсивность ультразвука	Вт/см ²	Ватт (Вт) = джоуль на секунду, а джоуль = м ² ·кг·с ⁻²
	мВт/см ²	
Скорость (v)	м/сек	Метров в секунду
	см/сек	Сантиметров в секунду
Интеграл скорости кровотока	см	Интеграл кривой скорости доплера (см/сек) в единицу времени (сек), в см
Объем	см ³	Кубический сантиметр
	мл	Миллилитр, 1 мл = 1 см ³
	л	Литр = 1000 мл
Объемная скорость потока (Q)	л/мин	Объемная скорость потока на клапане или при выходе из сердца
	мл/сек	л/мин = литров в минуту мл/сек = миллилитров в секунду
Напряжение стенки	дин/см ²	Единицы меридиальные либо напряжения
	кдин/см ²	Килодин на см ²
	кПа	Килопаскаль, где 1 кПа = 10 кдин/см ²

Символ	Греческое название	Использование
α	альфа	Частота
γ	гамма	Вязкость
Δ	дельта	Разница, градиент
θ	тета	Угол
λ	лямбда	Длина волны
μ	мю	Микро-
π	пи	Математическая константа ($\approx 3,14$)
ρ	ро	Плотность тканей
σ	сигма	Напряжение стенки
τ	тау	Константа времени расслабления желудочков

Катерина Отто

Catherine Otto



КЛИНИЧЕСКАЯ ЭХОКАРДИОГРАФИЯ ПРАКТИЧЕСКОЕ РУКОВОДСТВО

Перевод пятого издания

Новое издание широко известного практического руководства по клинической эхокардиографии подготовлено экспертами в области интерпретации эхокардиографических изображений и данных доплерографии.

- В каждой главе описана определенная патология, приведены ее эхокардиографические изображения с правильной интерпретацией, графики и рисунки, раскрывающие патофизиологию, а также рекомендации по лечению.
- Представлены новые методы диагностики и лечения структурных патологий сердца, включая транскатетерные методы. В конце каждой главы приведена таблица сводных данных по получению и интерпретации эхокардиограмм.
- Подчеркивается особая роль эхокардиографии в принятии клинических решений и прогнозировании клинических исходов.
- Издание дополнено видеоизображениями (эхокардиограммами в режиме реального времени и иллюстрациями из книги с закадровыми комментариями).
- Информация, изложенная в книге, будет полезной для всех специалистов, область профессионального интереса которых — сердечно-сосудистая система, а не только для тех, кто занимается ее визуализацией.
- Это руководство также будет интересно кардиологам, анестезиологам, врачам функциональной диагностики и другим специалистам, использующим эхокардиографию в клинической практике, включая радиологов, интервенционных кардиологов, электрофизиологов, врачей неотложной медицины и терапевтов, которым приходится лечить пациентов с сердечно-сосудистыми заболеваниями.
- Много нужной информации найдут в этой книге ординаторы, старший и младший медицинский персонал, желающие расширить свои знания по эхокардиографии.
- Для научных сотрудников в руководстве содержится подробная информация о современных методах эхокардиографии.

Данное издание представляет собой перевод с английского оригинального издания **The Practice of Clinical Echocardiography**. Перевод опубликован по контракту с издательством Elsevier

ELSEVIER



www.logobook.ru

ISBN 978-5-98657-064-8



9 785986 570648 >